ANNALES
D'ANATOMIE PATHOLOGIQUE
ET D'ANATOMIE NORMALE
MÉDICO-CHIRURGICALE

SEIZIÈME ANNÉE *N° 4* *AVRIL 1939*

MÉMOIRES ORIGINAUX

ASPECTS HISTOLOGIQUES DE LA LITHIASE OXALIQUE EXPÉRIMENTALE PAR L'ÉTHYLÈNE GLYCOL

par

M. CHIRAY, L. JUSTIN-BESANÇON, G. ALBOT et J. DIERYCK

Nous envisagerons ici non pas la lithiase oxalique expérimentale en général, mais seulement celle qui est provoquée par l'injection ou l'ingestion de glycol éthylénique.

Le métabolisme des glycols éthyléniques fournit, en effet, une base de départ des plus commodes pour l'étude de la lithiase oxalique expérimentale. Ce corps, qui répond à la formule $\frac{CH\ 20\ H}{CH\ 20\ H}$, s'oxyde facilement pour donner l'acide oxalique $\frac{COOH}{COOH}$ qui s'élimine dans les urines sous forme d'oxalate de calcium. Suivant les cas, l'oxalate de Ca est éliminé à l'état de solution ou au contraire est précipité à l'intérieur du parenchyme rénal réalisant une microlithiase.

Ce sont les lésions rénales consécutives à cette élimination que nous nous proposons d'étudier ici.

⁂

P. Mayer a montré en 1903 que l'injection de glycol éthylénique à fortes doses provoque chez l'animal une néphrite aiguë hémorragique mortelle.

On sait également que l'ingestion ou l'injection de glycol éthylénique à doses moins fortes provoque une néphrite chronique avec élimination d'oxalate de calcium dans l'urine. Ces données déjà anciennes ont été confirmées par divers auteurs et par nous-mêmes. Dans le travail de Hanzlick, Seiden Feld et Johnson, les coupes du rein d'un rat montrent de nombreux calculs rénaux constitués par du phosphate, du carbonate et de l'oxalate de calcium.

Cependant, l'étude histologique des lésions de la lithiase oxalique expérimentale n'a jusqu'ici fait l'objet d'aucun travail d'ensemble. Nous verrons qu'elle s'est révélée pleine d'enseignement. Depuis un an, nous avons entrepris cette étude de la lithiase oxalique expérimentale. Dans notre rapport du Congrès d'Evian (1938), nous avons exposé une mise au point de la question, ainsi que nos premiers résultats. Les détails de ces expériences montrent l'importance de la dose, de la composition chimique des glycols utilisés et de la durée de l'intoxication. Ces résultats feront l'objet des publications qui paraîtront dans les *Comptes rendus de la Société de Biologie* et dans le *Bulletin de la Société de Chimie biologique*.

Voici quelles sont les lésions obtenues avec le glycol éthylénique, le seul glycol lithogène, et quelles sont les réflexions que leur observation nous a suggérées. Suivant les doses employées, on peut observer des néphrites aiguës et des néphrites chroniques. Les unes et les autres peuvent être compliquées de lithiase rénale oxalique.

A. — Intoxications aiguës : *La néphrite aiguë du glycol éthylénique.* — Ces néphrites aiguës ont l'intérêt de reproduire les lésions observées en Amérique à la suite d'intoxications aiguës par l'éthylène glycol.

A la suite de l'auto-observation de Bachem, qui avait lui-même absorbé 45 grammes de glycol en deux jours, sans observer d'autres manifestations nocives qu'une élimination abondante d'acide oxalique dans les urines, on avait tendance à penser que le glycol éthylénique est très peu toxique pour l'homme. Et, en effet, la néphrite glycolique aiguë ne se produit qu'avec des doses massives de ce solvant. Mais ces doses massives peuvent se trouver ingérées accidentellement. Deux cas rapportés par M. Hansem en sont la preuve. Il s'agit de deux jeunes gens ayant absorbé chacun 100 grammes de glycol environ : leur intoxication se manifesta par un état d'ivresse, suivi d'une obnubilation intense et de vomissements sanglants, puis par une néphrite hémorragique aiguë. Plus graves sont

les cas signalés par Reid Hunt : il s'agissait de deux hommes qui, au temps des lois de prohibition, avaient bu un produit antigel à base de glycol ; la mort par néphrite aiguë fut la conséquence de leur imprudence.

Différents expérimentateurs ont étudié ces lésions de néphrite suraiguë. Les injections sous-cutanées chez le lapin, de 2 cc. 5 à 5 centimètres cubes d'une solution à 50 % d'éthylène-glycol par kilogramme, déterminent une néphrite aiguë; une dose de 10 centimètres cubes provoque une hémorragie dans les espaces intra-capsulaires et les tubes contournés, conséquence de processus dégénératifs (von Oettingen et Jirouch).

Nous avons contrôlé ces descriptions dans un nombre limité d'expériences :

1° Quatre rats reçoivent comme eau de boisson une solution de glycol éthylénique à 2,48 %. Ils meurent dans un délai de six à huit jours, après avoir ingéré des quantités totales variant de 200 à 280 centimètres cubes. Un seul a été examiné histologiquement : *rat n° 64*, mort après huit jours. Dose totale : 260 centimètres cubes.

Tissu conjonctif normal. Glomérules intensément congestionnés sans autre aspect pathologique. Congestion interstitielle intense. Les tubes sécréteurs sont atteints de lésions dégénératives granuleuses très accentuées. Il existe des cristaux d'oxalate modérément abondants. A leur contact, l'épithélium du tube qui les héberge est en dégénérescence fibrinoïde complète.

En résumé : néphrite épithéliale et congestive aiguë. Dépôts oxaliques et nécroses péricristallines.

2° Un lapin reçoit 30 centimètres cubes de glycol éthylénique à 30 % par voie sous-cutanée. Il élimine dans les urines de nombreux cristaux d'oxalate de calcium. Durant vingt-quatre heures, la diurèse s'accroît notablement, puis diminue de plus en plus jusqu'à l'anurie et l'animal meurt le cinquième jour. A l'examen histologique, tous les éléments épithéliaux du rein sont en dégénérescence vacuolaire avec pycnose du noyau. Pas de cristaux.

Ces expériences nous ont donc montré, comme à nos prédécesseurs, des lésions de néphrite aiguë massive. Elles ont eu cependant l'intérêt de prouver que, au moins chez le rat, des néphrites aiguës sont susceptibles de s'accompagner d'un certain degré de lithiase oxalique. Mais ici la lithiase est contingente; la néphrite toxique domine le bilan des lésions.

A la vérité, les accidents dramatiques observés aux Etats-Unis concernent des rares cas d'absorption de doses formidables de glycol éthylénique. Plus importants sont donc les problèmes posés par l'ingestion chronique de petites doses de ces mêmes glycols.

B. — Intoxication chronique : *La néphrite glycolique subaiguë, la lithiase oxalique expérimentale et la néphrite chronique lithiasique.* — Ces lésions chroniques de l'intoxication par le glycol éthylénique ont

déjà été étudiées à l'étranger. Voici les résultats acquis par les premiers travaux :

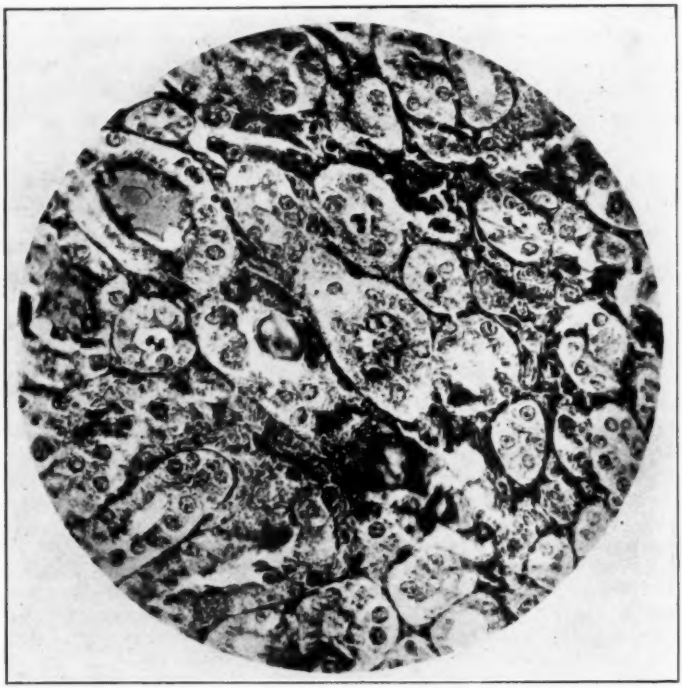

FIG. 1. — *Lithiase oxalique par glycol éthylénique. Différentes formes de cristallisation : haltère, cristal oblong, buissons cristallins.* (Rat n° 34. Bleu Masson. × 390.)

On remarquera les lésions de dégénérescence fibrinoïde des cellules rénales au contact des cristaux : cette dégénérescence brutale est particulièrement nette en face du cristal arrondi. Le tube immédiatement sous-jacent est occupé par un buisson cristallin, et la paroi en est complètement détruite.

Certains tubes contiennent une substance liquide prenant fortement le bleu d'aniline (notamment en haut et à gauche). On remarquera la bordure en brosse qui est comme empâtée par une bande bleu foncé.

Signalons la congestion importante des capillaires qui sont bourrés de globules rouges en pile (en bas et à gauche; à droite).

Des rats soumis à un régime fixe reçoivent comme eau de boisson des concentrations variables de glycol éthylénique. Ceux qui reçoivent du

glycol à 10, 5, 3 et 2 %, meurent de néphrite aiguë ou subaiguë. D'autre part, les rats absorbant du glycol à 0,5 % ne présentent ni oxalurie, ni lésions rénales, ni hémoglobinurie. Par contre, ceux qui boivent du glycol à 1 % présentent de l'oxalate de Ca et des globules rouges dans

FIG. 2. — *Lithiase oxalique par glycol éthylénique. Une forme de cristal rare dans le rein : l'enveloppe de lettre.* (Rat n° 34. Hémalun, fuchsine jaune solide. × 800.)

Au contact du cristal, la dégénérescence fibrinoïde frappe non seulement les éléments épithéliaux, mais également, semble-t-il, le tissu conjonctif intertubulaire.

Les capillaires sont le siège d'une congestion intense (à gauche).

leurs urines. Dans le travail de Hanzlick, Seidenfeld et Johnson, les coupes du rein d'un rat en expérience montrent de nombreux calculs rénaux constitués par du phosphate, carbonate et oxalate de calcium. D'après ces auteurs, quoi qu'il y ait des lésions des tubes contournés, il

n'existerait pas de néphrite tubulaire franche : il s'agirait d'une lithiase oxalique expérimentale sans néphrite.

Reid Hunt a constaté que, chez des rats ayant reçu pendant quinze jours des doses d'éthylène-glycol qui n'avaient pas entravé la croissance, ni provoqué de symptômes toxiques apparents, le rein apparaît macroscopiquement comme grumeleux, comme parsemé de sable fin. Au microscope, il y a perte notable du parenchyme; les tubes contournés sont réduits à des petits îlots; le cortex est remplacé en grande partie par du tissu conjonctif, et les tubes sont distendus. Il existe des amas considérables de cristaux variés, et beaucoup de tubes sont bourrés de polynucléaires.

FIG. 3. — *Lithiase oxalique par glycol éthylénique. Cristal en rosace.* (Rat n° 34. Bleu Masson. × 800.)

Au cours de nos recherches expérimentales, nous nous sommes efforcés de pousser plus loin cette étude.

Nous avons tenté de délimiter de façon plus précise que ne l'ont fait les travaux antérieurs la dose de glycol éthylénique qui s'accompagne de lithiase oxalique. A cet effet, nous avons fait boire à des rats des solutions de glycol éthylénique intermédiaires entre la dose non toxique (0,5 %) et la dose toxique aiguë (2 %). Nous avons entrepris trois séries d'expériences : l'une avec une solution à 1,24 %, la seconde avec une solution à 0,93 %, la troisième avec une solution à 0,62 % :

A. — Glycol éthylénique a 1,24 % : quatre rats. — Les quatre rats sont morts : trois après sept semaines, un après six mois.

1° *Rat n° 31* (sept semaines; dose totale : 1.247 centimètres cubes). — Tissu conjonctif normal. Congestion considérable de floculi et des capillaires interstitiels. Nécrose et liquéfaction généralisée des tubes de la corticale contournés, intermédiaires. Les tubes droits sont en dégénérescence hyaline. On note quelques cristaux arrondis prenant le bleu d'aniline dans la lumière de certains tubes.

2° *Rat n° 32* (sept semaines; dose totale : 1.095 centimètres cubes) et *rat n° 34* (sept semaines; dose totale : 700 centimètres cubes). — Ces deux animaux présentent des lésions absolument comparables. Tissu conjonctif normal. Congestion considérable des sinus glomérulaires et des capillaires interstitiels. Les cellules des tubes contournés et des tubes droits sont en dégénérescence, soit granuleuse, soit vacuolaire.

En certains points, on distingue au niveau des tubes contournés la bordure en brosse conservée qui s'empâte d'une substance réfringente, prenant assez fortement le bleu d'aniline. Parfois même cette plaque bleuâtre occupe toute la lumière du tube et on y voit se différencier des formations radiaires.

Ailleurs, s'observent de véritables buissons cristallins prenant diverses formes variées, le plus souvent irréguliers, plus rarement arrondis. Au contact de ces cristaux, les cellules des tubes sont alors frappées d'une dégénérescence fibrinoïde brutale et massive : tout le protoplasma est éosinophile, le noyau a disparu ; les diverses cellules du tube sont fondues dans la même masse nécrotique. L'intensité de cette dégénérescence tranche avec les altérations plus modérées des éléments voisins.

Plus rarement, on peut trouver dans la lumière du tube, au contact d'éléments cellulaires également nécrotiques, diverses formes cristallines soit rectangulaires, soit en haltères, soit cristaux arrondis, soit sous forme de plaques oblongues.

3° *Rat n° 33* (six mois; dose totale : 3.110 centimètres cubes). — Grosses lésions de néphrite épithéliale avec dégénérescence granuleuse généralisée. Atteinte très modérée des glomérules. Congestion capillaire minime. Pas de cristaux.

B. — Glycol éthylénique a 0,93 % : six rats. — Les quatre rats sont morts après une intoxication de trois mois, quatre mois et demi, quatre mois et demi, cinq mois et demi. Un rat a été sacrifié après sept semaines et un autre après sept mois.

1° *Rat n° 39* (sacrifié à sept semaines; dose totale : 832 centimètres cubes. — Tissu conjonctif normal. Peu de congestion interstitielle. Légère congestion de

floculus. Au niveau des tubes, dégénérescence granuleuse accentuée avec chondriome conservé, mais vésiculeux. Nombreuses cellules en dégénérescence homogène atrophique ou en dégénérescence vacuolaire avec pycnose du noyau. Le centre des tubes est occupé par des débris éosinophiles inidentifiables.

On observe ici au maximum, lorsque la bordure en brosse des tubes contour-

FIG. 4. — *Néphrite chronique et lithiase oxalique par glycol éthylénique.* (Rat n° 35. Bleu Masson. × 390.)

Léger œdème glomérulaire. Début de distension atrophique des tubes. Début de sclérose interstitielle. Il n'y a de dépôts cristallins et modérés que dans un tube.

La néphrite chronique est tout initiale.

nés est conservée, son imprégnation par une substance prenant fortement le bleu d'aniline. Pas de cristaux.

En résumé, néphrite épithéliale.

2° *Rat n° 38* (mort après trois mois; dose totale : 1.960 centimètres cubes). — Même aspect, mais plus accentué. Notamment la congestion interstitielle et glo-

mérulaire est plus intense, ainsi que les dégénérescences. On retrouve les plaques de substance bleue au trichrome de Masson. Pas de cristaux.

3° *Rat n° 35* (mort après quatre mois et demi; dose totale : 2.230 centimètres cubes. — Ici l'aspect est essentiellement différent de celui des expériences précédentes.

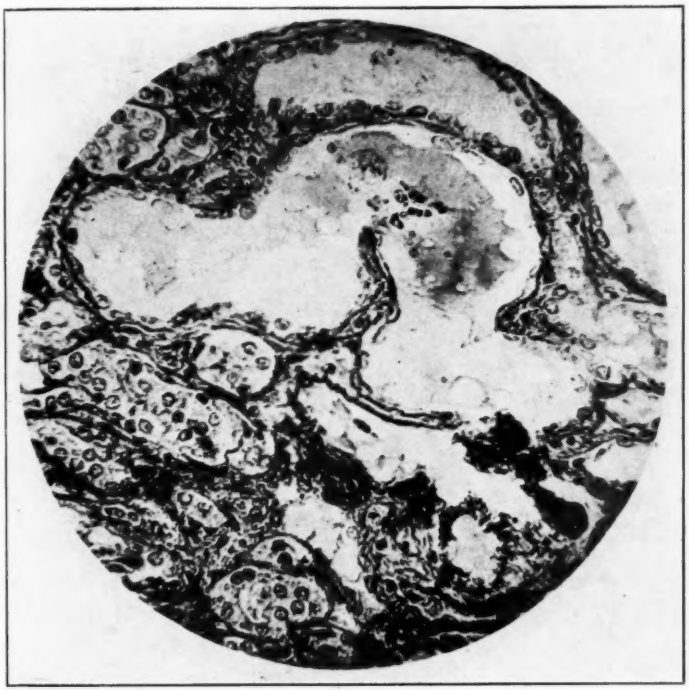

FIG. 5. — *Néphrite chronique et lithiase oxalique par glycol éthylénique.* (Rat n° 35. Bleu Masson. × 390.)

La distension atrophique des tubes et la sclérose interstitielle sont déjà plus accentués.

Le tissu conjonctif du rein est nettement hypertrophié d'une façon diffuse. Le bleu d'aniline cerne d'un trait anormalement épais la plupart des tubes; et même en certains points, on trouve des plaques de sclérose plus dense entourant les tubes atrophiés. Il n'y a pas d'infiltration mononucléaire. Les capillaires sont turgescents.

Les glomérules sont remarquablement conservés : floculus et capsule de

Bowmann sont intacts; tout au plus note-t-on un tissu conjonctif de la capsule un peu plus dense que normalement.

Les tubes sécréteurs sont considérablement modifiés. Les uns sont atrophiques et montrent un épithélium sensiblement plus bas que normalement. Il en existe, et plus particulièrement dans les zones scléreuses, qui sont en distension atrophique ; leur lumière atteint trois ou quatre fois le volume total

FIG. 6. — *Néphrite chronique et lithiase oxalique par glycol éthylénique.* (Rat n° 35. Bleu Masson. × 390.)

Ilot scléreux exubérant au contact de buissons cristallins d'oxalates.

d'un tube normal; leur épithélium est cubique et basophile; ils contiennent des flaques liquides prenant le bleu d'aniline.

Enfin, à ces lésions se surajoutent des dépôts cristallins abondants. De volumineuses masses cristallines, quelquefois exubérantes, se sont déposées dans la lumière de certains tubes de la corticale. A leur contact, les cellules de revêtement sont parfois en dégénérescence fibrinoïde, mais ce processus dégénératif est moins accentué que sur les rats n°s 23 et 24.

En résumé, néphrite chronique à prédominance épithéliale. Infiltration cristalline accentuée.

4° *Rat n° 42* (mort après quatre mois et demi; dose totale : 2.060 centimètres cubes). — Tissu conjonctif à peu près normal. Cependant, sous la capsule, on trouve une région où existe une sclérose interstitielle qui enserre quelques tubes et deux glomérules intacts.

Congestion glomérulaire et interstitielle massive et généralisée. Les tubes sont en dégénérescence granuleuse.

On n'observe ni flaques de substance anormale dans la lumière tubulaire, ni cristaux.

En résumé, néphrite épithéliale et surtout congestive.

5° *Rat n° 36* (mort après cinq mois et demi; dose totale : 2.300 centimètres cubes). — Hypertrophie de tout le tissu conjonctif qui par place forme des plages scléreuses sous-capsulaires.

Pas de congestion interstitielle notable. Glomérules sensiblement normaux. Tendance à la régression atrophique de l'épithélium des tubes. Certains tubes sont en état de dilatation kystique.

Certains tubes sont frappés d'une dégénérescence vacuolaire massive, comme si un processus aigu terminal était venu se surajouter aux lésions initiales.

Nombreux cristaux volumineux dans la corticale. Les cristaux prennent le plus souvent la forme radiaire. Ils sont tantôt arrondis, tantôt polycycliques. Ils occupent parfois toute une lumière dont l'épithélium est atrophié au maximum.

On ne retrouve ici ni congestion intense, ni foyer réel de dégénérescence fibrinoïde au contact des cristaux.

En résumé, néphrite chronique purement épithéliale. Lésions dégénératives aiguës terminales surajoutées. Dépôts cristallins volumineux.

6° *Rat n° 37* (sacrifié après sept mois d'intoxication; dose totale : 3.090 centimètres cubes). — Tissu conjonctif normal. Glomérules indemnes. Pas de congestion, ni interstitielle ni glomérulaire.

Grosses lésions de néphrite épithéliale au niveau des tubes contournés et des pièces intermédiaires, prenant le type de dégénérescence vacuolaire. Les cellules sont claires sans chondriome, gonflées et arrivent parfois à obstruer la lumière du tube. Les autres segments du tube urinaire sont en dégénérescence granuleuse.

Pas de cristaux. Pas de dépôts de substance anormale dans la lumière des tubes.

En résumé, néphrite purement épithéliale.

C. — Glycol éthylénique à 0,62 % : quatre rats. — Aucun décès ne s'étant produit, on sacrifie un rat après sept mois.

1° *Rat n° 45* (sacrifié après sept mois; dose totale : 3.180 centimètres cubes). — Tissu conjonctif peu modifié. Cependant, sous la capsule se trouvent quelques îlots de sclérose légère.

Glomérules subnormaux ; cependant, on note de façon générale un peu d'œdème séparant le floculus de la capsule de Browmann. Pas de congestion des capillaires interstitiels; mais il faut noter l'importance des distensions des canaux lymphatiques soit autour des artères, soit dans la corticale ou la médullaire, où ils forment des grappes de cavités vasculaires vides de sang.

Les tubes sécréteurs sont atteints tantôt de dégénérescence granuleuse, tantôt de dégénérescence vacuolaire. Les tubes droits présentent également des lésions dégénératives granuleuses. Le chondriome est granuleux, mais conservé.

Pas de cristaux; mais on retrouve l'infiltration de la bordure en brosse par une substance légèrement teintée par le bleu.

En résumé, néphrite à prédominance épithéliale, avec participation interstitielle et glomérulaire modérée.

*
**

Cette dernière série d'intoxications chroniques nous apporte des indications qui méritent d'être soulignées.

Il nous semble que l'on puisse distinguer, parmi les lésions que nous venons de décrire, trois choses différentes : la néphrite toxique légère, la lithiase oxalique, la néphrite chronique oxalique. Ces trois lésions sont différemment associées suivant les cas.

1° La néphrite toxique. — A l'inverse de ce qui se passe dans les intoxications aiguës, la néphrite toxique épithéliale semble ici au second plan.

Elle est faite de plusieurs éléments.

Les glomérules sont peu atteintes. Les tubes sont lésés de façon diffuse, mais légère. La plupart du temps, il s'agit d'un état granuleux des cellules rénales dont le pôle apical perd ses limites franches et desquame dans la lumière des tubes; ce n'est que dans les cas les plus accentués que l'on voit des cellules vacuolisées, ballonnisées avec raréfaction du chondriome dont les éléments sont disposés à la périphérie des lacs protoplasmiques. Le chondriome rénal est donc altéré, mais conservé; les noyaux ne sont jamais en pycnose.

Contrairement donc à ce que semblait indiquer le travail initial de Hanzluck, Sedenfeld et Johnson, l'intoxication chronique par le glycol éthylénique ne détermine pas une lithiase oxalique sans néphrite. Il existe certainement des lésions de néphrite épithéliale qui sont sans doute imputables au glycol éthylénique lui-même. Il faut cependant insister sur le fait que cette néphrite est légère. Nous avons eu l'occasion d'observer les mêmes aspects au cours de l'intoxication par l'oxalate d'ammoniaque et par d'autres glycols, alors que les animaux survivaient indéfiniment à l'intoxication.

2° La lithiase oxalique. — Il s'agit d'une microlithiase. Nous n'avons jamais observé de gros calcul isolé du parenchyme rénal.

Dans nos expériences, nous n'avons pas obtenu une infiltration cristalline aussi intense que celle qui a été observée une seule fois pour un très grand nombre d'animaux par Hanzlick et ses collaborateurs. Mais nos cas nous ont permis de constater, sur coupes, toutes les formes

cristallines des oxalates urinaires : les octaèdres, les prismes avec surfaces pyramidales, les formes sphéroïdales, les formes d'haltères ou sabliers avec striation radiaire, les formes d'enveloppe de lettre. Nous avons en outre observé des aspects qui ne se rencontrent pas habituellement dans les sédiments urinaires: la forme sphéroïdale à striation radiaire et les formes complexes réalisant de véritables buissons cristallins.

Signalons que nous n'avons jamais observé de cristaux intracellulaires. Il semble que la cristallisation se fasse dans la lumière du tube.

Il est intéressant de signaler que, parmi les rats soumis aux mêmes conditions expérimentales, certains ne présentent pas de précipitations oxaliques, alors que d'autres montrent une microlithiase accentuée. Quelle est la cause de ce comportement différent ? S'agit-il d'un phénomène général de métabolisme ou d'un phénomène local : pH urinaire ? composition chimique de l'urine ? Actuellement, on ne peut qu'émettre des hypothèses.

3° La néphrite chronique lithiasique. — Mais, par ailleurs, il existe des lésions qui semblent bien être la conséquence directe de la présence de cristaux d'oxalate de calcium dans le parenchyme rénal, puisqu'on ne les retrouve jamais en dehors de cette condition. Ce sont des lésions congestives, des lésions dégénératives et des lésions scléreuses :

1° Tout d'abord, en cas de microlithiase, la congestion intense, à la fois glomérulaire et interstitielle, tranche avec la modicité de réactions vasculaires, lorsqu'il n'existe pas de précipitations oxaliques, même lorsque les doses et la durée d'intoxication sont comparables.

2° Second point. Nous avons constamment observé des lésions dégénératives fibrinoïdes qui résultent du contact entre chaque cristal et l'épithélium tubulaire. Les cellules deviennent intensément éosinophiles, leur noyau a disparu et les divers éléments d'un même tube sont confondus dans la même masse nécrotique.

3° Enfin, deux animaux présentèrent à la fois des précipitations oxaliques et des lésions manifestes de *néphrite chronique* avec atrophie et distension atrophique tubulaire, avec sclérose interstitielle importante, sans sclérose glomérulaire notable. La topographie de ces lésions chroniques ne laisse aucun doute sur le rôle déclenchant joué par les précipitations oxaliques cristallines.

Il semble que tous les cliniciens qui ont observé des néphrites chroniques chez des oxaluriques aient surtout incriminé la lésion directe et presque mécanique du rein par les calculs d'oxalate. Il est intéressant de rapprocher ce fait clinique des résultats de l'expérimentation. On sait la rareté des néphrites chroniques épithéliales tant en pathologie humaine

qu'en pathologie expérimentale. Le diéthylène-glycol est à ce point de vue un agent d'étude remarquable.

Ce sont les microlithiases parenchymateuses qui font la gravité et non l'oxalurie; ceci n'exclut pas d'ailleurs la possibilité de lésions moins brutales et plus progressives conditionnées par l'oxalurie; peut-être même à la longue, chez un oxalémique, la néphrite chronique peut-elle se trouver réalisée indépendamment de l'oxalurie ; mais nos expériences n'ont pas été prolongées suffisamment longtemps pour nous permettre d'avoir une opinion sur ce point.

***

Conclusions. — Les lésions rénales produites par les glycols sont indiscutables. Quel est le mécanisme de ces lésions ? Nous ne reprendrons pas cette étude qui a été exposée dans notre rapport au Congrès d'Evian. Notons seulement que l'on a envisagé le rôle de l'acide oxalique, le rôle des glycols eux-mêmes et enfin celui des corps intermédiaires du métabolisme des glycols.

Pour ce qui est des lésions massives des néphrites aiguës, il semble que la substance toxique appartienne à cette dernière catégorie ; mais on ne sait pas encore à l'heure actuelle quelle substance incriminer.

Quant aux lésions grossières de la néphrite chronique lithiasique, elles semblent bien imputables pour la plus grande partie à la présence d'oxalate de calcium précipité dans le parenchyme rénal réalisant une microlithiase, ainsi que nous en avons détaillé plus haut les raisons. Nos expériences sur la microlithiase oxalique du glycol éthylique aboutissent donc aux mêmes conclusions que celles de Greta Hammarsten sur la genèse des calculs oxaliques dans les voies urinaires provoqués uniquement par des régimes spéciaux.

Clinique médicale de l'Hôpital Saint-Sauveur, Lille

LES PARATHYROÏDES DANS LA TUBERCULOSE DE L'ADULTE

par

G. CARRIÈRE et André VERHAEGHE

Sur les 270 autopsies pratiquées dans le service de clinique médicale adultes de l'Hôpital Saint-Sauveur, depuis le mois de janvier 1936, 60 d'entre elles ont été pratiquées chez des sujets ayant présenté, au cours de leur hospitalisation, des manifestations cliniques suspectes ou avérées de tuberculose; mais dans ce groupe figurent un certain nombre de sujets qui présentaient simultanément une autre affection évolutive : syphilis, diabète, éthylisme, brightisme, asystolie, cancer, etc.

Désirant étudier, dans les parathyroïdes, les lésions anatomo-pathologiques susceptibles d'être mises sur le compte de la tuberculose, nous avons délibérément écarté toutes les observations où la tuberculose n'était pas le seul processus pathologique qui pût être incriminé.

Nous n'avons pas retenu non plus les cas où des manifestations cliniques, même fortement suspectes d'étiologie tuberculeuse, n'avaient pu être indiscutablement confirmées par des constatations macroscopiques (cavernes pulmonaires, granulations méningées, caséification des surrénales, etc.), microscopiques (follicules tuberculeux, cellules géantes) ou bactériologiques (bacilles de Koch dans les crachats, dans le liquide céphalo-rachidien ou dans les liquides d'épanchement).

En résumé, nous n'avons voulu étudier que des cas de tuberculose où nous pouvions avoir, autant qu'il est possible, une certitude d'activité.

Nous avons ainsi retenu 28 observations dans lesquelles la tuberculose est seule en cause, mais l'est avec certitude.

Sans nous dissimuler le retentissement histologique que peuvent déterminer les perturbations physiologiques (âge, etc.) ou des infections légères intercurrentes chez les tuberculeux, nous pensons nous être mis ainsi dans les meilleures conditions pour pouvoir juger de l'influence que la tuberculose peut avoir sur la structure macroscopique et microscopique des parathyroïdes.

Annales d'anatomie pathologique, t. 16, n° 4, avril 1939.

Cependant il ne saurait être question de tirer de cette étude des conclusions d'ensemble sur le mode de réaction des parathyroïdes au bacille de Koch.

En effet, si nos observations sont suffisamment variées pour que l'on y trouve des formes aiguës et des formes chroniques, des formes constructives et des formes destructives, des formes généralisées et des formes à localisation unique, il n'en reste pas moins qu'un certain nombre de manifestations tuberculeuses sont restées en dehors de notre champ d'investigation.

Nous n'avons que des cas trop rares de tuberculose osseuse évolutive; et cependant quel intérêt considérable n'y aurait-il pas à étudier systématiquement les perturbations parathyroïdiennes dans le cas de lésions osseuses !

Bien qu'ayant pu suivre l'évolution de méningites et d'entéro-péritonites chez des adolescents de seize et dix-sept ans, nous ne possédons aucun document sur la tuberculose de l'enfant.

Enfin, il serait intéressant d'étudier les parathyroïdes chez les cobayes inoculés avec des produits bacillifères (crachats, liquides d'épanchement, etc.).

Un intérêt bien plus considérable encore s'attacherait à la recherche minutieuse des perturbations physio-pathologiques et anatomo-cliniques susceptibles de traduire, chez les tuberculeux, l'atteinte du système parathyroïdien (syndrome de décalcification osseuse, calcémie et bilans calciques, sans parler de la tétanie dont l'apparition ne saurait, elle, passer inaperçue).

Cet ensemble de recherches, qui nécessiterait un matériel biologique, anatomo-clinique et histologique considérable, dépasse singulièrement le cadre de ce travail, qui ne vise qu'à l'étude documentaire des lésions anatomo-pathologiques des parathyroïdes chez des adultes présentant des localisations médicales de la tuberculose.

Au contraire, l'étude que nous apportons aujourd'hui n'est que l'un des éléments d'un travail d'ensemble entrepris depuis trois ans à la clinique médicale adultes de l'Hôpital Saint-Sauveur, dans lequel nous cherchons à préciser le comportement anatomo-pathologique des glandes endocrines dans la plupart des grands syndromes de la pathologie et de la physio-pathologie.

Ce travail est, par ailleurs, le point de départ d'une étude comparative des lésions anatomo-pathologiques des parathyroïdes chez des adultes présentant des manifestations syphilitiques, cancéreuses, éthyliques, diabétiques, brightiques, artério-scléreuses, asystoliques, pluriglandulaires, etc.

Il permettra sans doute de rapprocher les lésions observées au niveau

des parathyroïdes de celles qui sont constatées dans les autres glandes endocrines chez les mêmes sujets, contribuant ainsi à l'étude synthétique des rapports entre la tuberculose et les glandes à sécrétion interne.

TUBERCULOSE, TÉTANIE ET LÉSIONS PARATHYROÏDIENNES

L'histoire des *manifestations parathyroïdiennes dans la tuberculose* remonte à l'observation princeps de Carnot et Delion, en 1905, intitulée : « Parathyroïdite tuberculeuse. Crises convulsives ayant duré huit heures et terminées par la mort. »

A la suite de cette communication à la Société de Biologie, un certain nombre d'auteurs français, allemands et américains, rapportèrent des cas où un examen histologique des parathyroïdes prélevées à l'autopsie de tuberculeux avait montré des lésions de tuberculose parathyroïdienne typiques. Tout d'abord Benjamins et Kœnigstein en publièrent chacun un cas; puis Pepere, dans une statistique anatomo-pathologique portant sur plusieurs centaines de parathyroïdes examinées et prélevées chez des individus morts d'affections très diverses, trouva cinq fois les lésions folliculaires caractéristiques. Puis Schmorl, von Verebely, Eggers, Stumme en 1907, et Winternitz en 1909, en rapportèrent aussi chacun une observation. En 1909, également, Harvier, dans sa thèse consacrée à la tétanie et dans laquelle il avait étudié systématiquement les parathyroïdes de 93 enfants décédés d'affections diverses, citait une seule observation de parathyroïdite tuberculeuse sur 9 autopsies pratiquées chez des tuberculeux.

Roussy et Clunet en publiaient encore un cas en 1912, et depuis cette date, nos recherches bibliographiques ne nous ont pas permis de retrouver un seul travail faisant mention de nouvelles constatations analogues, à l'exception de celle de Bordalino en 1934.

Avec les trois cas que nous avons découvert au cours de nos recherches, cela ne fait donc qu'une vingtaine d'observations de *parathyroïdites tuberculeuses* actuellement connues.

Il nous a semblé intéressant de rechercher dans quelles variétés de tuberculose ces parathyroïdites avaient été constatées.

La malade de Carnot et Delion était une femme âgée de vingt-quatre ans, présentant une tuberculose pulmonaire cavitaire chronique bilatérale, entrée à l'Hôpital à la période cachectique.

Les constatations faites à l'autopsie du malade de Eggers lui permirent d'interpréter ce cas comme étant « celui d'une tuberculose chronique

« pulmonaire, laryngée et intestinale avec attaque soudaine de tubercu-
« lose miliaire hépatique, splénique et surrénalienne. Terminaison par
« broncho-pneumonie tuberculeuse aiguë bilatérale et pleurésie séro-
« fibrineuse aiguë ».

Stumme découvrit une parathyroïdite tuberculeuse dans un corps thyroïde prélevé chez une basedowienne de vingt-six ans, dont nous ne connaissons pas les autres manifestations bacillaires.

Winternitz donne les détails suivants sur la nécropsie de la femme de vingt-six ans qui fait l'objet de son observation II, et qui était venue mourir dans son service d'une méningite tuberculeuse ayant débuté trois semaines plus tôt : « Tuberculose des ganglions rétro-péritonéaux et
« mésentériques. Tuberculose du canal thoracique. Endocardite tubercu-
« leuse. Tuberculose miliaire généralisée. Méningite tuberculeuse (gra-
« nulique). Tuberculose du poumon et de la plèvre. Tuberculose miliaire
« et conglomérée dans le foie, la rate et les reins. Anémie. »

Le malade de Harvier était un nourrisson de six mois présentant une méningite tuberculeuse.

Nous ne possédons pas de renseignements sur le bilan tuberculeux pour les autres observations.

Craignant d'allonger inutilement ce travail, nous n'avons pas voulu rapporter les observations cliniques de nos 28 tuberculeux et l'analyse anatomo-pathologique détaillée de leurs parathyroïdes (1); nous tenons cependant à signaler le caractère des manifestations bacillaires dans les trois cas où nous avons eu l'occasion d'observer une parathyroïdite tuberculeuse.

Le sujet de l'observation XVII est un Chinois de trente ans, entré dans le service pour une tuberculose pulmonaire ulcéro-caséeuse excavée, localisée au sommet droit, révélée l'année précédente par une hémoptysie. L'amélioration progressive obtenue par un pneumothorax artificiel à collapsus électif n'a pas empêché l'apparition, un an plus tard, d'une péritonite tuberculeuse fibro-adhésive compliquée de crises de sub-occlusion intestinale qui entraîna la mort dans la cachexie en cinq semaines.

L'observation XXVI est celle d'un sujet de seize ans, entré dans le coma, et à l'examen duquel nous avons trouvé : 1° une méningite aiguë dont le liquide céphalo-rachidien a tuberculisé le cobaye; — 2° un semis de granulations pulmonaires décelées par la radiographie et retrouvées à l'autopsie, mais qui n'étaient pas accompagnées du syndrome clinique habituel de granulie.

Enfin, dans l'observation LXII, nous avons eu affaire à une tuberculose pulmonaire apicale, cavitaire, bilatérale, ayant évolué en six mois vers la mort, chez une femme de quarante-cinq ans présentant, depuis onze ans, un diabète progressivement aggravé et, depuis un an, les complications gangreneuses de l'artérite diabétique des membres inférieurs.

(1) Les observations cliniques et anatomo-pathologiques détaillées ont été rapportées dans une thèse que nous avons inspirée (Ch. Husson : *Thèse Lille*, 1939).

N'ayant pas de renseignements sur un certain nombre d'observations rapportées antérieurement, nous ne pouvons songer à établir une statistique des formes de tuberculose les plus fréquemment observées en association avec la parathyroïdite tuberculeuse.

Complétant l'opinion de Lucien, Parisot et Richard, selon lesquels « la « tuberculose des parathyroïdes est en général une localisation secon- « daire et a été observée surtout au cours de la granulie et chez des « tuberculeux pulmonaires », nous ferons observer qu'elle peut se rencontrer aussi bien dans la tuberculose chronique que dans la tuberculose aiguë.

Mais l'observation de Carnot et Delion ne tirait pas uniquement son intérêt de la constatation histologique fondamentale. Elle soulevait en même temps le problème des *manifestations convulsives au cours de la tuberculose.*

A l'époque où elle fut publiée, la pathogénie parathyroïdienne de la tétanie était loin d'être encore définitivement reconnue, et la lésion histologique, découverte après des manifestations convulsives à type tétanique, fut alors considérée comme un heureux argument en faveur de cette hypothèse.

En cherchant à généraliser les résultats de cette observation, on en vint à se demander si toutes les manifestations convulsives que l'on pouvait observer au cours de la tuberculose ne pouvaient pas être imputées à la parathyroïdite tuberculeuse.

Mais, en analysant toutes les observations publiées jusqu'ici, on s'aperçoit que, si les parathyroïdites tuberculeuses sont extrêmement peu fréquentes, les cas de tétanie en rapport avec celles-ci sont rarissimes.

Sans vouloir rapporter *in extenso* la description du tableau clinique présenté par la malade de Carnot et Delion, bornons-nous à en citer les passages essentiels :

> Les mouvements que l'on put observer alors ne répondent à aucune description classique et rappellent à la fois ceux de la chorée, de l'athétose et de la tétanie : ils ont pour caractère général d'être essentiellement polymorphes, souvent symétriques et coordonnés, et généralement d'un rythme lent.
>
> Ces mouvements incessants, qui échappent à toute description et ne se rapprochent que par instants des types les plus classiques, durent ainsi toute la journée sans modification, sans aucun cri, ni aucune expression douloureuse; ils se ralentissent vers la fin de l'après-midi et la malade meurt à 4 heures du soir, après huit heures de crises convulsives.

Harvier, qui avait reconnu cliniquement, dans 20 cas sur 93, des états tétaniques ou tétanoïdes chez les enfants dont il eut ensuite à faire l'autopsie, ne signale pas une seule manifestation tétanique chez les 9 tuberculeux de sa statistique. Bien plus, chez le méningitique qui était porteur

d'une parathyroïdite tuberculeuse, les réactions électriques étaient normales.

Des deux observations rapportées par Winternitz, nous ne retiendrons pas la première, puisqu'elle concerne une observation incomplète où la lésion parathyroïdienne ne put être que suspectée en raison de l'heureuse influence de l'injection intra-veineuse de calcium sur les convulsions tétaniques, mais ne put être affirmée en raison de l'absence d'examen anatomo-pathologique des parathyroïdes.

Par contre, l'observation II concerne une négresse âgée de vingt-six ans, admise à la clinique médicale du Johns Hopkins Hospital, le 7 février 1909, et qui se plaignait de céphalées. Le liquide céphalo-rachidien, à l'entrée, montra de nombreux lymphocytes et quelques bacilles acido-résistants.

« Le soir du 7 février, la malade eut soudain une crise convulsive généralisée. « Dans l'heure suivante, elle en présenta six autres. Les deux dernières purent « être observées et furent décrites de la manière suivante : long cri inspira- « toire, suivi de convulsions toniques commençant par la face et les paupières; « puis les bras furent atteints et les mains prirent la position typique de la « main d'accoucheur observée dans la tétanie. Le corps était en opisthotonos, « la tête rétractée et le dos arqué. La malade eut deux petites convulsions le « matin du 8 février. La raideur rachidienne avait notablement augmenté et « l'état de la malade empira graduellement, bien qu'il ne se soit plus produit « de convulsions par la suite. L'autopsie fut pratiquée le 11 février, à 3 heures « de l'après-midi. »

En dehors de ces deux auteurs, aucun de ceux qui rapportèrent les observations de parathyroïdite tuberculeuse ne signale de symptômes à type tétanique.

Et nous nous étonnons moins, dans ces conditions, de n'avoir trouvé nous-mêmes aucune manifestation de ce genre dans nos trois observations et plus généralement chez aucun de nos tuberculeux.

Et cependant, le malade de l'observation XXXVI semblait être dans des conditions extrêmement favorables à la production de la tétanie, puisqu'il est, à notre connaissance, le seul cas de la littérature où deux sur quatre des parathyroïdes furent reconnues tuberculeuses.

On en vient à se demander, d'une part, si les manifestations convulsives en question doivent bien être mises sur le compte de la tuberculose parathyroïdienne, et, d'autre part, si ces manifestations étaient bien de la tétanie.

Si les observations que nous venons de rapporter ne permettent pas de nier la nature tétanique du syndrome clinique (puisqu'il y eut quelques épisodes de contractures et de spasmes carpiens), elles ne permettent cependant pas non plus de l'affirmer avec certitude.

Mais, d'autre part, il nous semble plus important de faire constater que

la tuberculose parathyroïdienne ne paraît pas, dans ces deux cas, être la seule lésion anatomique susceptible d'expliquer ces manifestations.

Reportons-nous en effet aux observations de ces auteurs : dans l'observation de Carnot et Delion, la malade avait présenté le 25 août, sans cause connue, « une poussée d'œdème aigu localisé à la face, principa- « lement aux paupières et aux joues, et qui disparut spontanément après « quelques jours ». Par ailleurs, les auteurs rapportent qu' « au niveau « du cerveau, on ne trouve aucune trace de méningite, aucun petit tuber- « cule au niveau du plexus; les plexus choroïdes sont cependant conges- « tionnés; on note d'autre part, au niveau des méninges et sur les coupes « du cerveau, une assez forte quantité de liquide d'œdème ».

Dans ces conditions, ce n'est pas sans quelques réserves que nous suivrons ces auteurs dans leur conclusion : « Quel rapport doit-on établir « entre les crises convulsives et la caséification d'une glande parathy- « roïde ?... Peut-être pourrait-on faire jouer un certain rôle à l'œdème « cérébral constaté à l'autopsie; mais il nous semble plus vraisemblable « de considérer cet œdème, constaté après huit heures de convulsions, « comme un effet plutôt que comme une cause. »

Voici, d'autre part, les constatations nécropsiques faites par Wintern- itz dans l'observation II : « Le cerveau est presque sec. La surface est « légèrement congestionnée et l'on voit, éparpillés à sa convexité, de « nombreux petits nodules demi-transparents, grisâtres, opaques, qui « n'ont que 1 à 2 millimètres de diamètre. Les scissures de Sylvius sont « oblitérées par des adhérences assez fermes, et, après qu'elles ont été « écartées, on trouve une surface granuleuse. Le long des vaisseaux, on « peut voir de nombreux nodules à type de tubercule. A la base du cer- « veau, surtout au niveau de la protubérance, il y a un exsudat assez « ferme; sur celui-ci, on peut découvrir quelques petits nodules. Le cer- « velet et la base du lobe occipital ne présentent aucun de ces nodules « ou tubercules. »

De si importantes lésions méningées ne sont-elles pas, au même titre au moins que les lésions parathyroïdiennes, susceptibles d'expliquer les crises convulsives qui précédèrent de peu la mort ?

En résumé, les deux seuls cas de la littérature où des manifestations tétaniques aient été observées chez des sujets à l'autopsie desquels on devait trouver des parathyroïdes tuberculeuses, ne sont pas probants : — 1° parce que le tableau clinique n'est pas celui de la tétanie vraie, mais correspond plutôt à des manifestations convulsives atypiques; — 2° parce que, dans un cas, les lésions méningées intenses et étendues, dans l'autre cas, l'œdème cérébral diffus, étaient peut-être par eux-mêmes capables d'expliquer de telles manifestations sans qu'il soit besoin d'incriminer la parathyroïdite.

De telles conclusions sont plus en harmonie avec la remarque générale que l'on est bien obligé de faire en parcourant la bibliographie des parathyroïdites tuberculeuses : leur latence clinique habituelle.

Winternitz, qui désirait expliquer pourquoi certaines parathyroïdites tuberculeuses donnaient de la tétanie et pourquoi d'autres n'en donnaient point, avait incriminé les *perturbations du métabolisme calcique chez les phtisiques.*

Pour lui, la lésion d'une seule des quatre parathyroïdes était insuffisante pour entraîner un hypofonctionnement du système parathyroïdien. Au contraire, le déficit calcique jouait le rôle principal en préparant l'hyperexcitabilité neuro-musculaire, l'atteinte parathyroïdienne ne jouant que le rôle de facteur supplémentaire susceptible de déclancher la tétanie.

Pour notre part, réserve faite des retentissements biologique, métabolique et physio-pathologique sur lesquels nous ne possédons pas de renseignements, nous pensons qu'il faut considérer la localisation de la tuberculose sur une ou même deux parathyroïdes comme un fait sans signification propre et sans conséquence clinique consécutive apparente.

On peut poser en principe que, même dans les cas comme le nôtre, où deux parathyroïdes sur quatre sont touchées, la parathyroïdite tuberculeuse ne provoque pas de tétanie; et, en l'absence de preuves certaines, qui seront d'ailleurs peut-être apportées ultérieurement, les manifestations convulsives pseudo-tétaniques que l'on observe doivent être imputées à l'irritation cortico-méningée, ou parfois à l'hyperexcitabilité neuro-musculaire par déficit calcique, avant d'être mises sur le compte de la parathyroïdite tuberculeuse.

ANATOMIE PATHOLOGIQUE DES PARATHYROÏDES DANS LA TUBERCULOSE

I. — Historique.

C'est Carnot et Delion (1) qui eurent le mérite de décrire pour la première fois l'image de la tuberculose dans les glandes parathyroïdes. Voici d'ailleurs leur compte rendu histologique :

« Les parathyroïdes internes, contenues dans l'intérieur même de la « glande, sont petites, mais conservent leur aspect normal. A la coupe, « elles présentent de la sclérose, avec augmentation manifeste des bandes

(1) On trouvera la bibliographie de la question dans la thèse de notre élève, Ch. Husson, Lille, 1939.

« conjonctives; l'épithélium apparaît sous forme de boyaux anastomosés « et de calibre inégal, mais souvent pénétrés par des leucocytes; la cyto- « logie fine des cellules ne peut être faite sur ces pièces d'autopsie, mais « on constate une assez grande quantité de cellules parathyroïdiennes « saines en apparence. Par contre, nous avons trouvé des lésions beau- « coup plus démonstratives du côté des parathyroïdes externes : tout « d'abord, la parathyroïde externe droite paraît manquer complètement; « du moins n'a-t-elle pu être retrouvée malgré tous les soins; mais on sait « combien cette recherche est souvent difficile. La parathyroïde externe « gauche, dont les dimensions sont celles d'un grain de blé, est située en « avant du bord postérieur du lobe gauche, indépendante du tissu thy- « roïdien, adhérant très intimement à la trachée; la couleur en est blan- « châtre : en effet, presque toute la glande est caséifiée et sa structure « glandulaire n'apparaît qu'aux extrémités; sur les préparations histo- « logiques, la presque totalité de l'organe est transformée en une masse « caséeuse amorphe, entourée d'un cercle de sclérose, avec de nom- « breuses cellules géantes à la périphérie; la preuve histologique de la « nature de cette glande, si complètement caséifiée, est donnée par la « persistance, aux deux extrémités, de parties glandulaires, nettement « reconnaissables, malgré la sclérose et la leucocytose qui les infiltrent, « à leur lobulation et à la disposition de leurs boyaux épithéliaux. »

Après Carnot et Delion, de nombreux auteurs (Pepere, von Verebely, Eggers, Stumme, Winternitz, etc.) décrivirent dans les parathyroïdites tuberculeuses les mêmes lésions folliculaires typiques. Mais ce type de lésions n'est pas le seul qui ait été décrit jusqu'ici dans les parathyroïdes des tuberculeux.

Erdheim avait découvert une hémorragie parathyroïdienne siégeant dans une parathyroïde supérieure chez un tuberculeux adulte; il inclinait à la rapporter à la rupture des capillaires sous l'influence de la toux (?).

Cependant Harvier, qui, sur 93 examens de parathyroïdes d'enfants, avait trouvé 19 fois la présence d'hémorragies, signale qu'il n'a pas constaté une seule fois de rupture vasculaire dans les parathyroïdes des 9 enfants tuberculeux.

Pepere constate deux fois des lésions de dégénérescence amyloïde.

Lucien, Parisot et Richard, dans leur chapitre d'anatomie pathologique générale des parathyroïdes, signalent que « l'atrophie scléreuse des para- « thyroïdes, qui s'observe presque normalement chez le vieillard, se ren- « contre en outre dans la tuberculose chronique ».

D'après eux, le mécanisme de production de telles lésions est le même que pour toutes les affections chroniques : « Nous assistons à l'épuise- « ment progressif de l'activité fonctionnelle des cellules glandulaires en

« même temps que, sous l'influence du tissu interstitiel, s'installe la « sclérose progressive qui aboutit en dernière analyse aux états atro- « phiques précédemment décrits. »

II. — Constatations personnelles.

Nous étudierons successivement les diverses parties constitutives des glandes parathyroïdes.

Nos recherches ont habituellement porté sur deux, trois et quelquefois quatre glandules parathyroïdes; nous n'en avons jamais rencontré plus de quatre.

La capsule. — Elle est généralement intacte. Quatre fois, elle était épaissie, et, chose curieuse, dans 3 cas il s'agissait de jeunes gens de quinze, seize ou dix-sept ans. Dans quelques-unes de nos observations, nous avons noté une hyperémie plus ou moins intense, veineuse le plus souvent, rarement des réactions inflammatoires (infiltration lymphocytaire de préférence).

Type glandulaire. — On a l'habitude de distinguer divers types glandulaires :

le *type dense*, dans lequel les éléments glandulaires sont prédominants, se disposant soit en amas cellulaires condensés, soit en canalicules, soit en pseudo-acini ;

le *type adipeux*, dans lequel prédominent de grandes mailles adipeuses, de grosses vésicules graisseuses séparant les éléments glandulaires ;

le *type mixte*, où les îlots adipeux sont en nombre à peu près égal aux îlots glandulaires.

Il ressort de notre étude que c'est le type dense qui prédomine, et de beaucoup, sur les deux autres types, quel que fût l'âge des sujets. Il ne nous a pas paru que les parathyroïdes des tuberculeux âgés fussent, comme il est classique de le dire, caractérisées par la prédominance du tissu adipeux, de la sclérose et des cellules chromophiles; nos préparations en font foi.

L'*hyperémie* des glandes parathyroïdes constitue un des caractères histologiques prédominants. Cette hyperémie, tantôt interstitielle, tantôt localisée aux gros vaisseaux, — parfois artérielle, mais surtout veineuse, — est presque de règle. Dans un grand nombre de cas, l'hyperémie était assez marquée pour entraîner une dissociation des éléments constitutifs, que nous avons désignée sous le nom d' « hyperémie disséquante » (fig. 1).

A l'état normal, les glandes parathyroïdes sont des organes extrême-

ment vasculaires, ainsi que l'ont établi les recherches de Welst, Ginsbourg, Pool, Evans et Halsted, Thompson et Morel. Les vaisseaux, suivant les tractus conjonctifs, s'insinuent entre les cordons épithéliaux (coupe de parathyroïde d'un supplicié); ils donnent ou reçoivent des collatérales le long des cloisons inter-épithéliales; ils se résolvent en un fin et riche

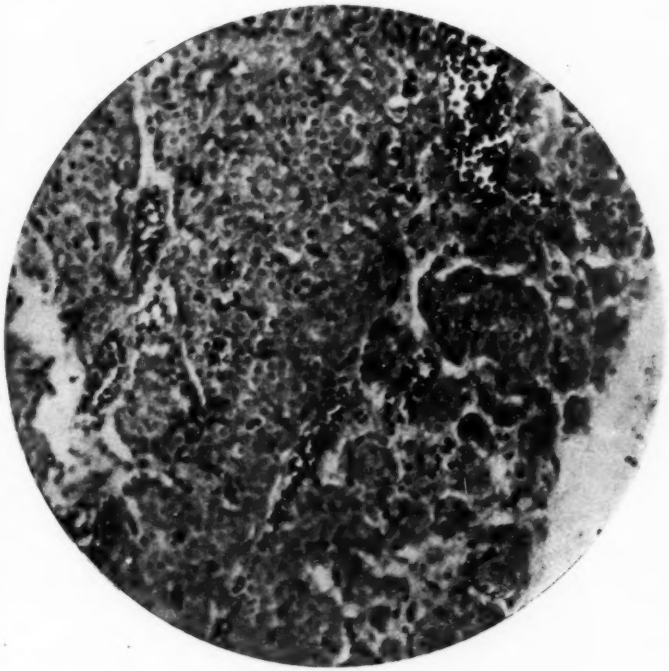

FIG. 1. — *Hyperémie disséquante; les hématies sont en noir.*
(Hémat. Delafield; picro-ponceau Curtis. Gross. : 4,7 × 25.)

réseau capillaire directement appliqué contre les cellules glandulaires ; ils sont du type sinusiformé, d'un diamètre à peine supérieur parfois à celui d'une hématie.

Chez les tuberculeux, ces vaisseaux, ces capillaires, sont dilatés, gorgés de sang et refoulent parfois les cordons glandulaires. Il ne nous a été donné qu'exceptionnellement de relever des suffusions hémorragiques ou des hémorragies interstitielles.

Trame conjonctive. — Les glandes parathyroïdes ont une charpente conjonctive très déliée. Les septa se détachent de la face profonde de la capsule et forment un réseau discontinu sur lequel s'appuient les éléments glandulaires. Cette armature conjonctive serait complétée, d'après Sandström, par un réseau intercellulaire formé de substance collagène très mince ou d'un substratum réticulocytaire.

Chez les tuberculeux, nous avons observé :

1° La sclérose interstitielle ;

Fig. 2. — *Sclérose interstitielle à point de départ vasculaire.* (Hémalun-éosine. Gross. : 4,7 × 10.)

2° L'œdème interstitiel ;

3° La dislocation de la trame conjonctive.

La sclérose interstitielle fut, dans quelques cas, très marquée, plus souvent discrète, mais très nette : tantôt à point de départ vasculaire et paraissant en rapport avec des lésions de méso- ou de péri-vascularite (ce fut le cas le plus fréquent chez les sujets de plus de cinquante ans); tantôt sans rapport avec les lésions de vascularite et à disposition insulaire, stellaire, nodulaire ou irrégulière. Dans quelques cas, la sclérose se détachait de la capsule épaissie en tractus plus ou moins larges.

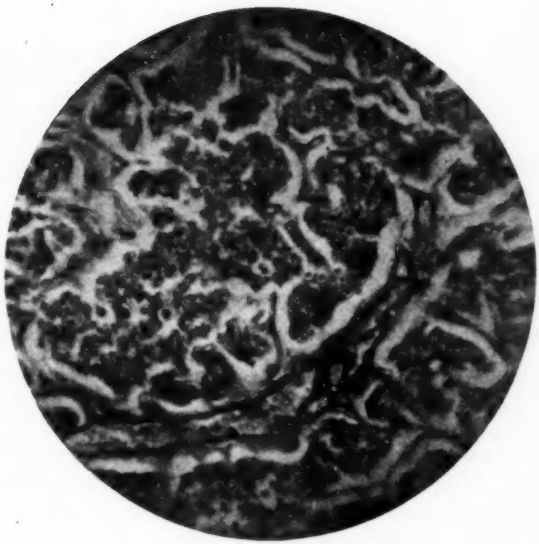

Fig. 3. — *Sclérose interstitielle : détail de la figure 2.* (Gross. : 4,7 × 20.)

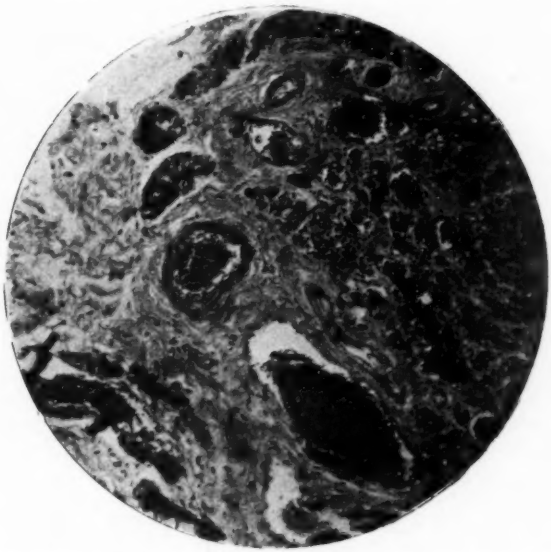

Fig. 4. — « *Cirrhose* » *parathyroïdienne.* (Gross. : 4,7 × 20.)

Elle ne nous a point paru en rapport avec l'âge du sujet, car elle fut très marquée parfois sur des coupes provenant de sujets jeunes, très jeunes même en certains cas.

La sclérose était toujours constituée par des éléments jeunes, à noyau énergiquement coloré, quelquefois par des travées de substance collagène plus ou moins anhiste (fig. 2). Formant parfois de grosses travées, s'infiltrant en tous sens dans les glandes (fig. 3), refoulant, dissociant, étouffant parfois les formations pseudo-acineuses, elle était en d'autres cas très déliée et pénétrait entre les éléments cellulaires qu'elle dissociait en amas, en îlots pluri- ou mono-cellulaires. Elle affectait ainsi un aspect véritablement cirrhotique (fig. 4). En certains points, nous avons trouvé dans les mailles de ce tissu conjonctif des cellules graisseuses, isolées ou en amas, des boules colloïdes, parfois du pigment.

Œdème interstitiel. — Dans un assez grand nombre de cas, nous avons constaté l'existence d'un œdème interstitiel infiltrant la trame conjonctive, la dissociant même dans ses réseaux les plus fins, dissociant les boyaux cellulaires, parfois même les cellules, entraînant une véritable dislocation de la glande, « œdème disséquant ou disloquant ».

Cet œdème était, tantôt généralisé, tantôt localisé sous forme de nappes, souvent juxta-vasculaires. Il nous a paru constitué par une infiltration d'un liquide clair, chargé de très fines granulations ou parfois hyalin. On peut y trouver des boules colloïdes ou des traînées colloïdes.

Tissu réticulocytaire. — Il nous a semblé que dans nos préparations, le tissu réticulocytaire n'était que fort peu lésé. Les cellules réticulocytaires avaient leur noyau ovoïde ou allongé nettement imprégné, et leurs fines granulations chromatiques se teintaient fort bien par les colorants nucléaires utilisés. Leur protoplasma, linéamenteux, bien fixé, ne nous a pas paru lésé. Cependant, dans plusieurs de nos préparations, il nous a semblé que ces cellules étaient tuméfiées, et que leur noyau était plus pâle et moins imprégné que dans les parathyroïdes normales.

Les vaisseaux. — Les endothéliums veineux et artériels ne nous ont paru qu'exceptionnellement en voie de nécrobiose ou de prolifération. En revanche, la méso- et la péri-vascularite nous ont semblé relativement fréquentes et devenir parfois le point de départ d'une infiltration sclé-reuse. Les vaisseaux étaient généralement bourrés de sang, et les hématies qu'ils renfermaient, pâles, ne nous ont pas paru déformées, ni altérées.

Eléments épithéliaux. — A l'état normal, et nous pouvons confirmer le fait en nous basant sur l'étude que nous avons faite des parathyroïdes de supplicié, l'on distingue deux variétés d'éléments cellulaires dans la parathyroïde.

La *cellule principale* : à peine plus volumineuse que la cellule thyroïdienne, polyédrique, à contour net délimitant un corps protoplasmique clair, qui ne prend pas les colorants. Ce cytoplasma chromophobe est parfois vacuolisé et contient des mitochondries au centre ; le noyau arrondi, volumineux, tantôt s'imprègne en masse au contact des colorants, tantôt présente un ou plusieurs nucléoles fortement teintés et des grains chromatiques plus clairs. Il nous a paru qu'à l'état normal, c'était le premier type qui prédominait et de beaucoup. Ces cellules sont groupées en colonnettes longues et graciles dont la largeur correspond à un ou deux éléments : elles sont parfois anastomosées avec leurs voisines. Elles se disposent parfois en véritables acini, ne présentant au centre qu'une très fine lumière.

Les *cellules oxyphiles ou chromophiles* sont beaucoup plus volumineuses; elles ont un contour nettement polyédrique et ressemblent à un épithélium pavimenteux. Elles se distinguent des précédentes par leurs dimensions et surtout par la coloration rose que leur protoplasma prend sur les coupes traitées au colorant acide (éosinophiles). Leur cytoplasma est très finement granuleux et leur noyau volumineux ne s'imprègne pas en masse au contact des colorants basiques, comme celui des cellules principales : il renferme un ou plusieurs nucléoles très colorés et de fines granulations chromatiques également teintées. Il ne nous a nullement paru qu'elles augmentaient en nombre chez les sujets âgés. Königstein, von Verebely, etc., les considèrent comme des cellules principales arrivées au terme ultime de leur travail; pour Policard, ce seraient des cellules principales en sénescence ou en dégénérescence : il ne nous est pas possible de prendre position dans la question.

Ces cellules chromophiles nous ont paru surtout nombreuses aux pôles des glandules parathyroïdiennes dans les régions sous-capsulaires où elles affectent parfois la disposition d'un coin dont la base correspond à la capsule. Dans le parenchyme même de la glande, on en trouve disposées en amas irréguliers, en îlots, en groupes de quelques éléments parfois isolés par trois ou quatre cellules, noyées au milieu des cellules chromophobes. Elles sont infiniment peu nombreuses par rapport à ces dernières; cependant, dans quelques rares préparations, chez certains sujets, elles semblent particulièrement abondantes, sans qu'il nous soit possible d'en préciser la raison, en l'état actuel de nos connaissances.

Nous n'avons pas discerné de cellules cylindriques isolées, mais nous en avons trouvé, comme Sandström, rangées autour de cavités folliculaires, formant de véritables vésicules renfermant soit de la substance colloïde, soit une substance hyaline plus claire que la colloïde, soit une petite cavité centrale libre. Nous n'avons jamais observé, avec la technique employée, de cellules spongiocytaires.

Nous nous sommes efforcés, en nous basant sur nos préparations, d'étudier les modifications subies par ces divers éléments cellulaires chez les tuberculeux.

PROPORTIONS RESPECTIVES DES DIFFÉRENTS ÉLÉMENTS CELLULAIRES. — Dans presque tous nos cas, les cellules chromophobes dominaient et de

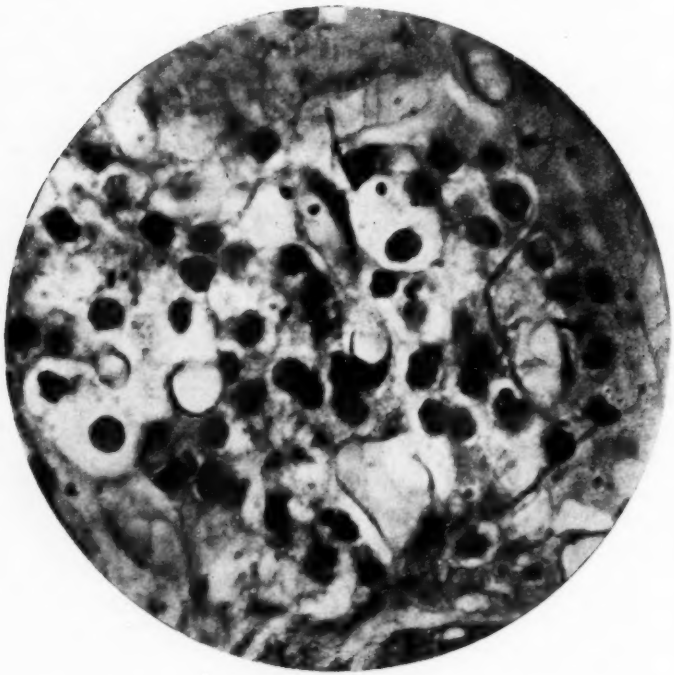

FIG. 5. — *Dégénérescence graisseuse des cellules chromophobes.* (Gross. : 4,7 × 225.)

beaucoup, sur les autres cellules. Cependant dans deux cas, les cellules oxyphiles paraissaient plus particulièrement abondantes.

En général, nous avons constaté la rareté des vésicules colloïdes. Dans quelques cas, néanmoins, nous en avons rencontré un nombre très important, et dans d'autres cas leurs dimensions en faisaient de véritables kystes colloïdes.

DÉGÉNÉRESCENCE DES CELLULES CHROMOPHOBES. — Elle a été fréquemment observée.

Tantôt nous avons constaté la diminution de volume de ces cellules, la perte de leurs contours; elles tendent à s'atrophier dans quelques cas, à s'hypertrophier dans d'autres. Tantôt leurs noyaux semblaient perdre leur aptitude tinctoriale; au lieu de s'imprégner en masse, ils devenaient clairs, granuleux; parfois, ils paraissaient se désintégrer, se fragmenter, se résoudre en poussière chromatique dans le cytoplasme.

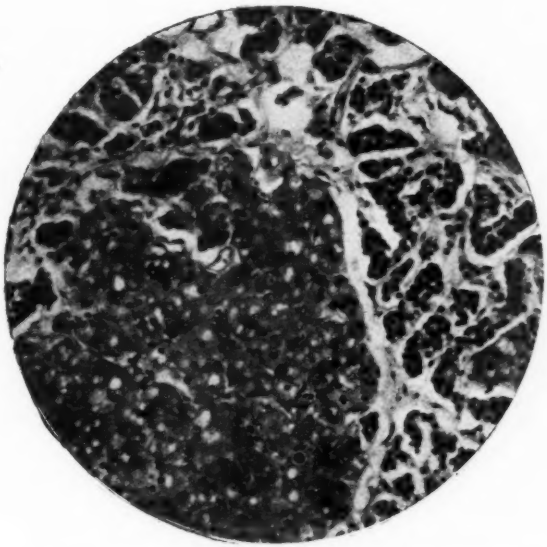

FIG. 6. — *Inclusions graisseuses dans les cellules chromophiles.* (Gross. : 4,7 × 20.)

Tantôt leur contenu protoplasmique renfermait des granulations graisseuses, plus souvent des vésicules graisseuses (dégénérescence granulo-graisseuse), tantôt les cellules elles-mêmes semblaient se transformer tout entières en cellules graisseuses avec un noyau aplati, excentré à la périphérie ; rarement leur coalescence formait de grosses vésicules graisseuses (fig. 5).

DÉGÉNÉRESCENCE DES CELLULES CHROMOPHILES. — Nous n'avons que rarement observé la perte de l'aptitude tinctoriale du noyau, parfois sa

désintégration. Nous avons surtout observé dans le cytoplasme l'apparition de granulations graisseuses, fines ou volumineuses, et de véritables inclusions de boules graisseuses (fig. 6).

Toutes ces lésions dégénératives sont de la plus haute importance dans quelques-uns de nos cas.

Dans quelques préparations, nous avons constaté l'existence de véritables inclusions colloïdes intra-cellulaires en petits globules sphériques ou ovoïdes.

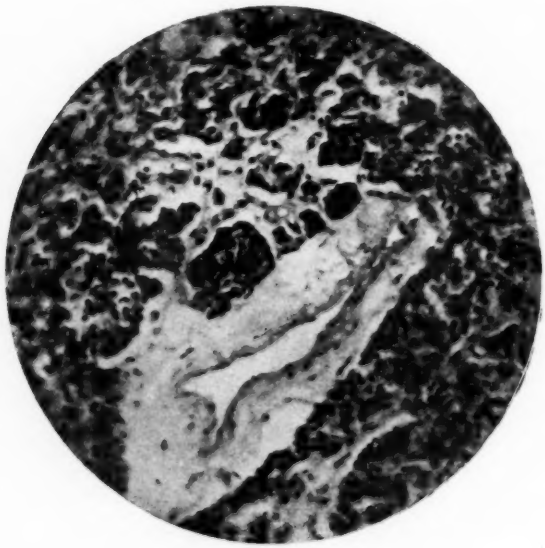

Fig. 7. — *Vascularite et petites vésicules colloïdes.* (Gross. : 4,7 × 20.)

Éléments colloïdes. — Leur assise cellulaire ne nous a jamais paru lésée; cependant, sur beaucoup de préparations, elle a tendance à perdre son aspect cylindro-cubique et à s'aplatir, mais sans altération du cytoplasme et du noyau (fig. 7).

Leur contenu colloïde est en général moins teinté que celui des vésicules thyroïdiennes. Comme ce dernier, il présente parfois des vacuoles claires, arrondies ou ovoïdes, au contact de l'assise cellulaire, ces vacuoles se trouvant parfois au milieu même de la substance colloïde.

En certains points, des groupes d'éléments colloïdes sont accolés à des îlots chromophiles.

La substance colloïde peut se présenter aussi sous forme de petits blocs libres dans les espaces inter-cellulaires, dans le tissu interstitiel; nous avons même rencontré des cellules avec des inclusions colloïdes, et dont le cytoplasme était remplacé par une masse colloïde qui repoussait excentriquement le noyau aplati.

Nous avons aussi rencontré dans quelques cas des kystes de grandes dimensions à contenu colloïde avec une assise pariétale de cellules cubiques ou aplaties. Dans l'un de nos cas, il y avait même desquamation épithéliale dans le contenu colloïde. Sur l'une des préparations, le kyste s'était rompu et la substance colloïde s'infiltrait dans le tissu interstitiel.

Nous ne considérons pas cette lésion comme étant le fait de la tuberculose. Il nous a paru s'agir là de kystes parathyroïdiens analogues à ceux que l'on rencontre dans la glande thyroïde.

Sur une préparation, nous avons aussi rencontré un kyste hématique constitué par une cavité remplie d'hématies déformées ou non, peu colorées, et tapissée par un épithélium cubique aplati, desquamé par places. Sur ce point également, nous ne croyons pas à une relation de cette lésion avec la tuberculose : il s'agit d'une coexistence. Dans l'une de nos observations, nous avons noté (XXIV) une nécrobiose totale d'îlots plus ou moins importants de la parathyroïde. A leur niveau, on ne trouve plus que des débris nucléaires, des débris cytoplasmiques et une véritable transformation hyaline de ces îlots.

LA TUBERCULOSE DES PARATHYROÏDES

Nous l'avons observée dans trois cas : dans l'un d'entre eux, il s'agissait d'accidents granuliques avec localisations méningées et pulmonaires; dans le deuxième cas, de tuberculose pulmonaire cavitaire; dans le troisième cas, de péritonite fibro-adhésive.

Ce qui frappe, dès le premier abord, lorsque l'on examine ces coupes, c'est la modification profonde de l'aspect des glandes parathyroïdes. L'infiltration leucocytaire et surtout lymphocytaire est énorme, tellement énorme même que l'on à peine à reconnaître la glande parathyroïde tant son architecture histologique est bouleversée.

Pour nous assurer qu'il s'agissait bien de parathyroïdes, il nous a fallu rechercher avec soin les éléments caractéristiques de la glande : mailles

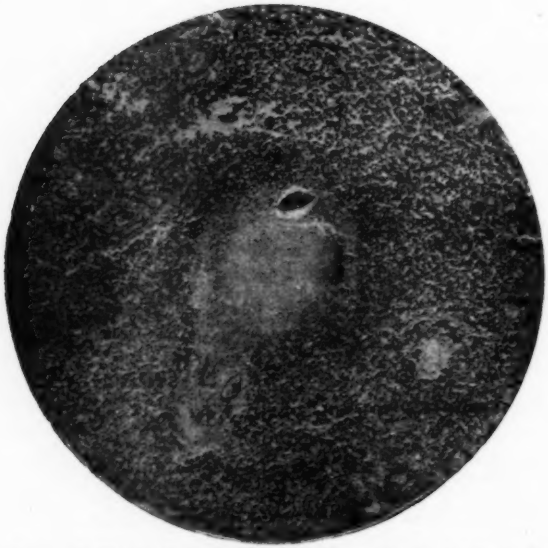

FIG. 8. — *Follicule tuberculeux avec importante fonte caséeuse et trois cellules géantes.* (Gross. : 4,7 × 10.)

FIG. 9. — *Cellule géante à proximité d'un vaisseau; ébauche de fonte caséeuse.* (Gross. : 4,7 × 20.)

adipeuses, cordons cellulaires, cellules chromophobes et chromophiles, vésicules colloïdes ou globes colloïdes.

La capsule a toujours présenté des traînées ou des îlots lymphocytaires qui l'épaississaient, et une énorme hyperémie formant parfois de vastes lacs veineux gorgés de sang.

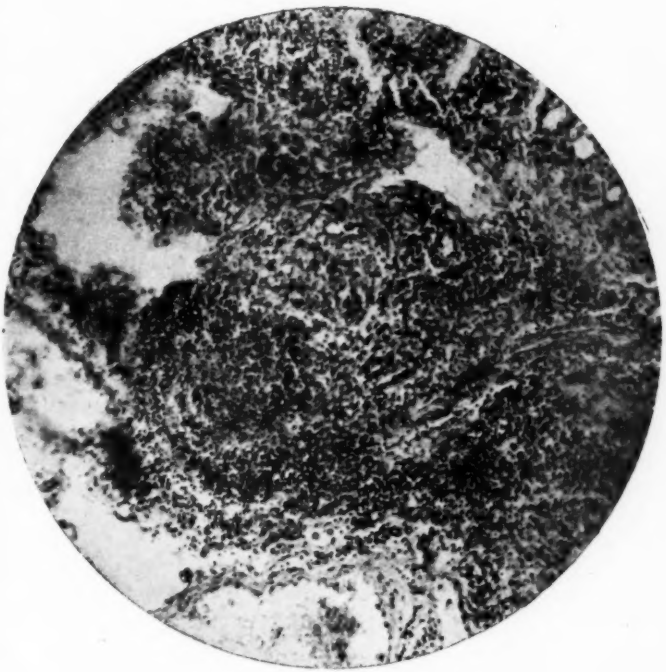

FIG. 10. — *Follicule tuberculeux avec discrète ébauche de fonte caséeuse, sans cellules géantes.* (Gross. : 4,7 × 12,5.)

Tout le parenchyme glandulaire est infiltré de lymphocytes refoulant, disséquant, dissociant, bouleversant les éléments nobles. L'hyperémie y était énorme, portant aussi bien sur les gros vaisseaux que sur les capillaires. Les cellules chromophobes et chromophiles sont atrophiées, leurs noyaux peu teintés ou en voie de dégénérescence, leur protoplasma en voie de dégénérescence granulo-graisseuse ou hyaline. Les vésicules col-

loïdes y étaient rarissimes et c'est avec peine que l'on reconnaissait quelques boules colloïdes.

En certains endroits, nous avons constaté que ces amas lymphocytaires se tassaient en nodules, véritables follicules à centre dégénéré (fig. 8). Tantôt ils présentaient des signes nets de caséification, tantôt il s'agissait de nécrose véritable.

Chez deux de nos sujets, ces follicules renfermaient des cellules épithélioïdes typiques peu nombreuses et sans disposition régulière.

Enfin nous avons reconnu de nombreuses cellules géantes, quelques-unes très volumineuses, comme l'on peut s'en rendre compte sur les photographies ci-jointes. Leur contenu est homogène, en voie de caséification. Les noyaux, nombreux, sont volumineux, à contenu granuleux. Tantôt ils sont disposés en couronne, plus souvent ils sont réunis en fer à cheval à l'un des pôles de la cellule, parfois ils sont réunis sans ordre au centre de la cellule (fig. 9).

Souvent ces follicules, bien classiques d'après leur aspect, étaient voisins des vaisseaux, ce qui nous a porté à penser que l'invasion s'était faite par voie vasculaire.

Dans l'un de nos cas, les granulations ne renfermaient pas de cellules géantes, mais leur centre était en voie de nécrobiose (fig. 10) : les noyaux étaient à peine teintés ou en voie de dégénérescence fragmentaire, leur contenu ne prenait pas les colorants, quelques-uns étaient en voie de dégénérescence granulo-graisseuse. En certains points, l'aspect était celui de la matière caséeuse.

Les vaisseaux, dans ces coupes, présentaient souvent des lésions des tuniques externe et moyenne.

RÉSUMÉ

Sur 60 autopsies de tuberculeux effectuées depuis trois ans dans le service de clinique médicale de l'Hôpital Saint-Sauveur, nous avons retenu 28 observations où les manifestations tuberculeuses cliniques et anatomopathologiques existaient seules, à l'exclusion de toutes manifestations évolutives de syphilis, de cancer, d'éthylisme, etc.

Nous avons ainsi examiné histologiquement 68 parathyroïdes prélevées chez des sujets purement tuberculeux.

En dehors d'un certain nombre de lésions histologiques évidemment contingentes et qui nous paraissent sans rapport avec le processus tuberculeux, les caractères histologiques les plus fréquemment rencontrés ont été :

1° l'hyperémie souvent massive, portant aussi bien sur les capillaires que sur les vaisseaux de calibre plus important, et provoquant parfois une véritable dissection des éléments constitutifs de la glande (« hyperémie disséquante »);

2° la dégénérescence granulo-graisseuse des cellules chromophobes, et même dans certains cas des cellules chromophiles;

3° la sclérose interstitielle, tantôt à point de départ capsulaire ou périvasculaire, tantôt isolée, trabéculaire ou insulaire, dissociant le parenchyme parathyroïdien en pseudo-acini et en boyaux parfois oligo-cellulaires, et susceptibles d'affecter l'image d'une véritable « cirrhose » sans aucun rapport avec l'âge. A relever aussi certaines infiltrations œdémateuses, hyalines ou collagènes du substratum conjonctif interstitiel de la glande;

4° un épaississement de la capsule constaté dans des cas relativement peu fréquents, mais dont la valeur est révélée par le fait qu'il s'agissait de sujets jeunes;

5° un aspect compact de la glande.

La comparaison avec les constatations histologiques faites sur des parathyroïdes de syphilitiques, de cancéreux, d'éthyliques, etc., permettra de reconnaître, parmi les lésions précédentes, celles qui peuvent être mises avec raison sur le compte de la tuberculose.

D'autre part, sur les 150 parathyroïdes examinées sur l'ensemble des 60 sujets ayant présenté des lésions de tuberculose, on n'a trouvé que trois cas de parathyroïdite tuberculeuse folliculaire. Dans le premier cas, une parathyroïde sur trois présentait les lésions caractéristiques; dans le deuxième cas, deux parathyroïdes sur quatre; dans le troisième cas, une sur quatre.

Etant donné que nous n'avons pas pu obtenir dans chaque autopsie les quatre parathyroïdes, nous ne pouvons pas affirmer que, sur les 60 autopsies, il n'existe à coup sûr que trois observations de parathyroïdite tuberculeuse, et toute statistique établie sur ces bases risquerait d'être entachée d'erreur.

L'apparition de lésions tuberculeuses folliculaires typiques dans les parathyroïdes n'a pas paru répondre à une localisation spéciale, ni à un type évolutif particulier de tuberculose; dans le premier cas, péritonite tuberculeuse fibro-adhésive, compliquant une lobite ulcéro-caséeuse collabée par pneumothorax; dans le deuxième cas, méningite aiguë et granulations pulmonaires sans syndrome clinique de granulie; dans le troisième cas, tuberculose pulmonaire cavitaire bilatérale.

Dans les trois cas, il s'agissait de sujets relativement jeunes (trente ans, seize ans, quarante-cinq ans).

Dans aucun des trois cas (pas plus d'ailleurs que dans aucune autre des

28 observations de tuberculeux), nous n'avons observé de manifestations d'hyper- ou d'hypoparathyroïdie; en particulier, nous n'avons jamais constaté de tétanie. Cette constatation, rapprochée des recherches bibliographiques que nous avons faites (deux observations discutables de manifestations convulsives pseudo-tétaniques sur une vingtaine de parathyroïdites tuberculeuses publiées), nous amène à conclure à la latence clinique habituelle de cette lésion, même quand deux parathyroïdes sur quatre sont touchées.

Laboratoire d'Anatomie pathologique et de Pathologie expérimentale
de la Faculté de Médecine de Marseille

ÉTUDE DES LÉSIONS DU SYMPATHIQUE CATÉNAIRE LOMBAIRE AU COURS DES ARTÉRITES EXPÉRIMENTALES DES MEMBRES

par

L. CORNIL, J.-E. PAILLAS et H. HAIMOVICI

La clinique et les études physio-pathologiques ont montré que les signes morbides observés au cours des artérites ne ressortissaient pas à la seule oblitération canaliculaire. Un mécanisme nerveux d'effet vaso-moteur et d'origine réflexe se surajoute au trouble mécanique et explique la plupart des symptômes, et notamment ceux de la période initiale. Comme y ont insisté bien des auteurs, depuis les premières recherches de R. Leriche, ces troubles réflexes sont en grande partie sous la dépendance des lésions des nerfs adventitiels de l'artère oblitérée ou en voie d'oblitération.

Par ailleurs, nous fondant sur des documents anatomiques précis, nous avons montré, dans une série de travaux antérieurs, que l'inflammation adventitielle périnerveuse était susceptible de propagation et que, en suivant le trajet des filets amyéliniques, elle provoquait souvent des altérations du sympathique caténaire. Récemment, nous avons souligné ici même (1), à l'appui de 14 observations, la fréquence de ces altérations des

(1) Cornil (L.), Paillas (J.-E.) et Haimovici (H.) : « Sur les lésions du sympathique caténaire lombaire au cours des artérites des membres inférieurs. » (*Ann. Anat. pathol.*, XV, n° 9, décembre 1938, p. 959.)

ganglions sympathiques. Les lésions portent à la fois sur les éléments nerveux (dégénérescence cellulaire avec capsulite réactionnelle) et le tissu interstitiel (schwannite hyperplasique, réaction vasculo-conjonctive avec altération artérielle et infiltrat diapédétique). Elle sont, selon le stade évolutif et l'intensité du processus, de type aigu, subaigu ou chronique. Ces modifications lésionnelles du sympathique caténaire leur laissent supposer un rôle dans la physio-pathologie des accidents artéritiques dont le mécanisme subit ainsi une double influence nerveuse : locale, adventitielle et régionale, caténaire.

Aussi bien, même en l'absence d'artérite, de semblables lésions ganglionnaires pourront-elles provoquer, pour une part tout au moins, des troubles vaso-moteurs comparables. Nous voulons seulement rappeler l'observation, récemment publiée avec Luccioni (1), d'un de nos malades qui présenta des troubles vaso-moteurs d'une jambe à la suite de l'altération traumatique du sympathique lombaire homolatéral.

Il était donc intéressant de reprendre sur le plan expérimental cette étude des lésions du sympathique caténaire au cours des artérites des membres (2). Dans ce but, nous avons réalisé chez le chien une artérite de la patte postérieure et, ayant laissé évoluer la lésion, nous avons prélevé ultérieurement l'artère oblitérée, ainsi que la chaîne sympathique correspondante pour les soumettre à l'analyse histologique.

Un certain nombre de principes directeurs et de conditions expérimentales ont présidé à la réalisation technique de cette étude.

1° L'artérite a été provoquée chez chaque animal par l'injection dans la fémorale gauche, après découverte sous l'arcade crurale d'un liquide réactogène, soit aseptique chimique (quinine-uréthane, salicylate de soude), soit septique microbien (culture de staphylocoque).

2° L'injection a été pratiquée dans un segment artériel long de 3 à 5 centimètres environ, choisi libre de toute collatérale, soit exclu par deux ligatures de la circulation générale, soit à circulation interrompue par une seule ligature. La ligature (au catgut 00) a été faite sous l'adventice par décollement passager de celle-ci et sans aucune section transversale. Par cette technique, nous avons voulu entraver la diffusion canaliculaire du processus artéritique, mais permettre en même temps la propagation adventitielle.

Chez d'autres sujets, l'injection a été faite en outre en deça et au delà

(1) Cornil (L.), Luccioni (F.), Paillas (J.-E.) et Haimovici (H.) : « Lésions inflammatoires du sympathique lombaire par projectile prévertébral; algies et troubles vaso-moteurs consécutifs; sympathectomie caténaire; résultats. » (*Soc. de Neurologie*, 7 juillet 1938.)

(2) Cornil (L.), Paillas (J.-E.) et Haimovici (H.) : *Soc. de Biologie de Marseille*, février 1939.

de la ligature, afin d'étudier comparativement les lésions provoquées par cette technique.

Chez un animal, enfin, nous avons injecté la solution salicylée dans l'adventice.

3° Les chiens ont été sacrifiés les uns au deuxième mois, les autres au quatrième mois de l'opération, par injection intracardiaque de 5 centimètres de chloroforme qui provoque la mort immédiate et foudroyante de l'animal.

Les prélèvements aussitôt effectués ont porté, d'une part sur l'aorte abdominale, la bifurcation pelvienne et les deux fémorale, d'autre part sur le sympathique caténaire lombaire des deux côtés, et enfin sur les deux nerfs cruraux. L'étude histologique a pu être ainsi faite comparativement de l'aspect du territoire lésé et du territoire demeuré sain. L'examen des nerfs cruraux a eu pour but la recherche des possibles lésions de propagation au niveau des filets myéliniques. Disons une fois pour toutes que cette recherche s'est avérée négative en ce qui concerne le nerf crural et l'aorte abdominale.

Notons d'autre part, que tous nos chiens ont présenté de la claudication post-opératoire aggravée par l'exercice.

Voici succinctement résumés les protocoles expérimentaux et les examens histologiques. Nous grouperons plus loin en une vue synthétique les altérations histologiques relevées au cours de toutes nos expériences.

EXPÉRIMENTATION

I. — Chien Enigme; mâle; poids : 10 kilos.

Le 15 mars 1938, sous anesthésie à la chloralose, découverte de l'artère fémorale gauche sous l'arcade crurale. Une ligature unique est posée sur la fémorale. Injection endo-canaliculaire, immédiatement en amont de la ligature, de quelques gouttes d'une solution de quinine-uréthane. Fermeture en deux plans.

Sacrifice et autopsie le 6 juillet 1938.

Préparations 2847 (côté gauche) et 2848 (côté sain) :

Sur les différentes coupes en série de l'artère expérimentée, on n'observe pas de thrombose, ni d'endartérite, mais, immédiatement au-dessus de la ligature, un simple caillot fibrineux peu volumineux. Aucune lésion adventitielle.

Le sympathique caténaire n'a pas montré d'anomalie.

II. — Chien Espoir; femelle; poids : 12 kilos.

Le 19 mars 1937, sous anesthésie générale à la chloralose, découverte de l'artère fémorale gauche sous l'arcade crurale; exclusion, par double ligature sous-adventitielle, d'un segment de 4 cm. 1/2. Injection endo-canaliculaire de quinine-uréthane. Fermeture en deux plans.

Sacrifice et autopsie le 16 juillet 1938.

Coupes 2923 :

1° *Artère.* — Oblitération totale, par endartérite thrombosante avec conservation de la limitante élastique interne. Travées scléreuses dans l'adventice et congestion des *vasa-vasorum*. Présence de nombreux foyers lymphoplasmocytaires en nodules et en coulées dans l'endartère et dans l'adventice.

2° *Sympathique lombaire.* — Lésions très peu intenses. Quelques cellules à noyaux excentriques, avec hyperchromatophilie protoplasmique et parfois capsulite. Petits nodules lymphoplasmocytaires interstitiels.

III. — Chien Véronal; mâle; poids : 13 kilos.

Le 21 mai 1938, après découverte, sous anesthésie à la chloralose, de la fémorale gauche et exclusion par double ligature sous-adventitielle d'un segment de 5 centimètres, on injecte dans le segment exclu quelques gouttes de quinine-uréthane, et aussi dans la portion sus-jacente en amont. Fermeture.

Sacrifice et autopsie le 16 juillet 1938.

Coupes 2924 :

1° *Artère.* — Même aspect d'endartérite trombosante dans le segment exclu. Dans le segment sus-jacent simple, intumescence de l'endartère avec prolifération cellulaire sur plusieurs couches, pas de thrombose.

2° *Sympathique lombaire.* — Lésions cellulaires comparables aux précédentes, mais surtout groupées autour de petits nodules à cellules rondes périvasculaires.

IV. — Chien Pugilat; mâle; poids : 9 kilos.

Le 24 mars 1938, sous anesthésie au sédol, découverte de la fémorale gauche et injection dans la gaine vasculaire de quelques gouttes de salicylate de soude à 20 % qui diffusent sur 4 ou 5 centimètres environ. Fermeture.

Sacrifice et autopsie le 16 juillet 1938.

Coupes 2925 :

1° *Artère.* — Oblitération artérielle par un tissu scléreux se continuant sans transition, en un point où la limitante élastique est rompue, avec la média et l'adventice également fibreuse. Néovaisseaux et infiltrat lymphoplasmocytaires dans l'adventice.

2° *Sympathique.* — Congestion vasculaire, quelques travées scléreuses, minimum de réaction gliale. Les cellules ganglionnaires présentent des lésions nucléaires (noyau excentrique, parfois contracté) et cytoplasmique (hyperchromatose) avec capsulite hyperplasique.

V. — Chien Mistral; mâle; poids : 9 kilos.

Le 21 avril 1938, sous anesthésie générale à la chloralose, découverte de l'artère fémorale gauche. Par ligature sous-adventitielle, exclusion d'un segment de 3 centimètres environ; injection endo-canaliculaire, entre les deux ligatures, de quelques gouttes d'une émulsion de culture de staphylocoque. Fermeture en deux plans.

Sacrifice et autopsie le 9 juillet 1938.

Coupes 2820 (côté gauche) et 2819 (côté droit) :

1° *Artère.* — Au niveau du segment ligaturé, oblitération totale par un thrombus fibrino-cruorique et leucocytaire organisé (prolifération fibroblastique intense); disparition de l'endartère et lésions de la limitante élastique interne qui, par endroits, est détachée de la paroi et dont les segments plongent dans le thrombus. Adventicite subaiguë à cellules rondes. Au-dessus du segment oblitéré, on note une thrombose fibrino-cruorique qui n'oblitère pas entièrement la lumière.

2° *Sympathique lombaire.* — Cellules ganglionnaires en hyperchromatose, tigrolyse, pycnose : schwannite hyperplasique; foyers lymphoplasmocytaires en nodules et en coulées interstitielles. Quelques plages de sclérose hyaline.

VI. — Chien Oran; mâle; poids : 10 kg. 500.

Le 17 mai 1938, sous anesthésie générale à la chloralose, découverte de la fémorale gauche, isolement d'un segment artériel par double ligature sous-adventitielle, et injection endo-canaliculaire d'une culture de staphylocoque.

Sacrifice et autopsie le 16 juillet 1938.

Coupes 2926 :

1° Endartérite oblitérante associée à une thrombose fibrino-leucocytaire occupant presque entièrement la lumière artificielle. La réaction cellulaire est essentiellement lymphoplasmocytaire avec très peu de polynucléaires; prolifération fibroblastique dans le tissu néoformé. Média normale. Dans l'adventice, on observe de petits foyers à cellules rondes, quelques-uns autour des nerfs. Sur des coupes pratiquées au-dessus du foyer artéritique, on ne note plus de lésions endartérielles, mais on aperçoit sur une préparation un nerf adventitiel entouré d'une véritable couronne inflammatoire qui siège dans la gaine du nerf.

2° *Chaîne sympathique.* — Lésions des cellules ganglionnaires, excentricité du noyau, hyperchromatose, chromatolyse, capsulite. Petits foyers inflammatoires périvasculaires de type lymphoplasmocytaire.

ÉTUDE HISTOLOGIQUE DES LÉSIONS EXPÉRIMENTALES

Les lésions doivent être décrites d'une part au niveau de l'artère, d'autre part au niveau de la chaîne sympathique lombaire.

A. — L'ARTÉRITE. — Celle-ci a été réalisée avec une intensité variable suivant la technique expérimentale employée.

1° Au degré le plus bas (ligature unique et injection en amont de quinine-uréthane, cas I), nous avons seulement obtenu la formation d'un petit thrombus fibrino-cruorique, non adhérent ni organisé. Il n'y avait pas d'endartérite, ni de modifications adventitielles. Rappelons, dès à présent, l'absence de lésions sympathiques.

2° A un degré plus élevé (cas II et III), nous avons provoqué, par injection de quinine-uréthane dans un segment artériel parfaitement exclu, une oblitération artérielle complète en relation avec une endartérite intense. La limitante élastique interne est entièrement respectée; elle entoure un tissu fibreux, riche en fibroblastes, en cellules rondes disséminées, et pauvre en vaisseaux. L'adventice présente des lésions inflammatoires subaiguës (nodules lymphocytaires à disposition prévasculaire) et quelques travées scléreuses.

3° Une autre modalité d'intensité comparable a été réalisée par l'injection dans la paroi de l'artère non ligaturée, d'une solution salicylée

sodique. Dans ce cas (cas IV), l'artère a été oblitérée par un double processus : une thrombose centrale et une endartérite proliférante. Il faut noter que toutes les tuniques ont été envahies par le processus sclérogène qui permit d'unir le tissu fibreux endocanaliculaire à la sclérose adventitielle, à travers une brèche faite dans la limitante élastique rompue. On notait en outre des foyers lymphoplasmocytaires disséminés.

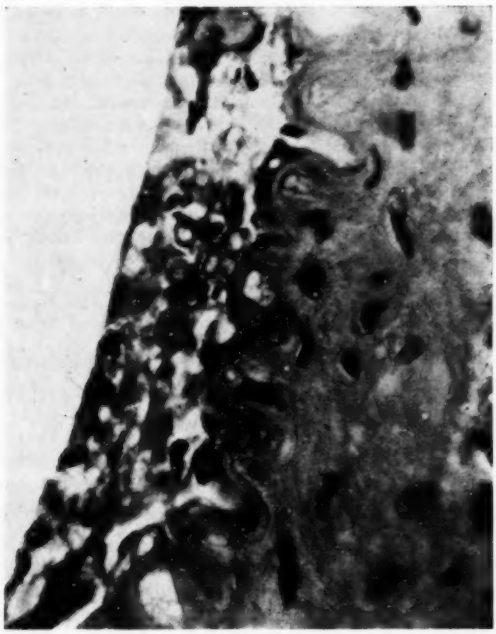

FIG. 1. — *Endartérite par quinine-uréthane.*

4° Enfin, l'emploi de staphylocoque en culture, injecté dans un segment d'artère exclu, a permis l'obtention d'une oblitération artérielle totale par le double mécanisme de la thrombose fibrino-leucocytaire et de l'endartérite proliférante. La réaction cellulaire, plus marquée que dans les cas précédents, était essentiellement du type lymphoplasmocytaire. Cette inflammation subaiguë marquait le tissu d'oblitération et l'adventice à l'exclusion de la média. La limitante élastique interne était rupturée en maints endroits; des fragments détachés plongeaient dans la lumière.

En résumé, l'artérite chimique et l'artérite septique présentent une

intensité comparable, mais les réactions exsudatives sont plus marquées dans l'artérite microbienne.

B. — LES LÉSIONS DU SYMPATHIQUE CATÉNAIRE. — Chez tous les chiens expérimentés, mis à part le cas I où nous n'avons pu réaliser l'artérite, on notait des lésions du sympathique lombaire. Celles-ci n'offraient pas tou-

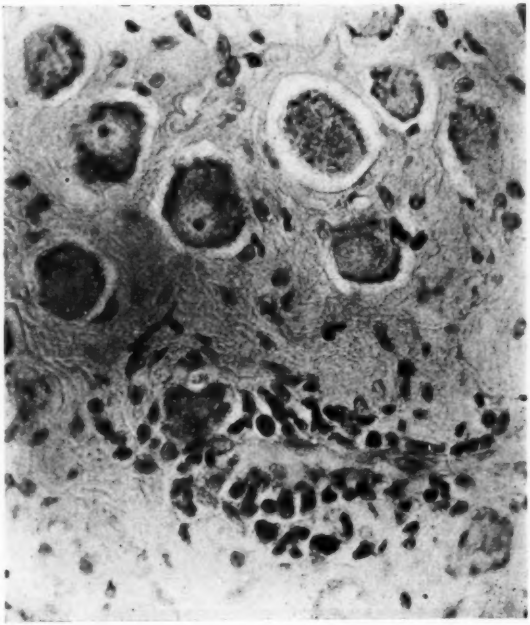

FIG. 2. — *Infiltrat lymphoplasmocytaire; œdème péri-cellulaire, chromatolyse (sympathique lombaire au cours d'une artérite à staphylocoques).*

jours la même intensité : peu marquées en ce qui concerne les cas II et III, elles étaient plus nettes chez les autres sujets. On relève alors deux sortes de lésions : les unes concernent les cellules ganglionnaires, les autres le tissu interstitiel.

a) Les *cellules ganglionnaires* sont tantôt intactes, tantôt modifiées dans leur volume, leur cytoplasma, leur noyau.

Le *volume* est en général normal; certaines cellules cependant présentent un aspect dentelé et rétracté.

Le *cytoplasma* est marqué ou bien par la surcoloration des grains de Nissl qui se rassemblent alors à la périphérie, ou bien par l'émiettement de grains, ou encore par la clarification de la cellule par suite d'une tigrolyse totale. Ce dernier aspect est d'ailleurs rare.

Le *noyau* est soit en bonne place, soit excentré; le nucléole est souvent bien visible, d'autres fois il a disparu. On note quelques noyaux pycnotiques.

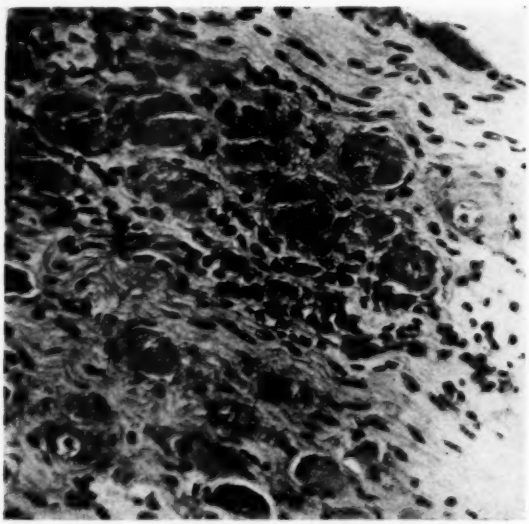

FIG. 3. — *Schwannite hyperplasique et infiltrats inflammatoires (sympathique lombaire au cours d'une artérite à staphylocoques).*

La *capsule* péricellulaire est souvent normale, d'autres fois elle est épaissie, hyperplasique.

b) Le *tissu interstitiel* offre, comparativement aux lésions cellulaires, des modifications moins accentuées. On observe cependant, en quelques endroits, une prolifération schwannienne ; en d'autres, des travées fibreuses. La lésion la plus constante est donnée par de discrets infiltrats à cellules rondes, disposés autour d'un vaisseau à l'endothélium hyperplasique. Mise à part cette modification endothéliale, les réactions vasculaires sont peu intenses.

Notons enfin la présence de quelques cellules éosinophiles à noyau

excentrique, rappelant les plasmocytes et que nous avons déjà signalées dans notre précédent travail anatomo-clinique.

On doit remarquer en outre que les lésions sympathiques sont identiques, que l'artère ait été ligaturée ou non, que l'injection artérielle ait été pratiquée uniquement dans le segment exclu ou en plus dans le segment sous-jacent. D'autre part, il y a peu de différences entre les lésions

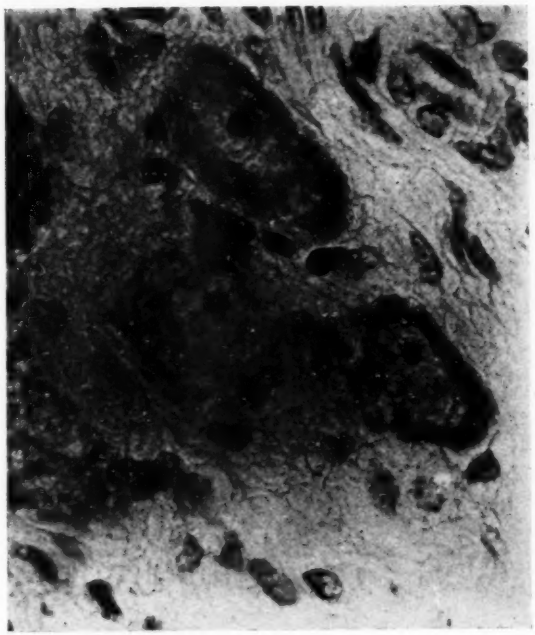

FIG. 4. — *Capsulite hyperplasique, chromatolyse et neuronophagie (sympathique lombaire au cours d'une artérite au salicylate de soude).*

par artérite chimique et celles par artérite septique; tout au plus peut-on noter, dans ce dernier cas, une plus nette réaction du tissu interstitiel ganglionnaire.

En résumé, le sympathique lombaire homologue d'une artérite expérimentale présente des lésions cellulaires et interstitielles. Cependant, il faut remarquer que nous n'avons pu réaliser des lésions aussi intenses que celles relevées par nous en pathologie humaine. Sans doute faut-il invoquer, pour l'interprétation de cette différence de degré, une diffé-

rence de durée : chez l'animal, l'artérite a évolué en deux ou quatre mois; chez l'homme, elle évoluait très certainement depuis plus longtemps. Et il n'est pas interdit de penser que si nous avions sacrifié nos animaux plus tard, les lésions nerveuses eussent été plus marquées.

La *pathogénie* de cette altération nerveuse expérimentale ressortit aux mêmes causes que nous invoquions en pathologie humaine, à savoir l'ad-

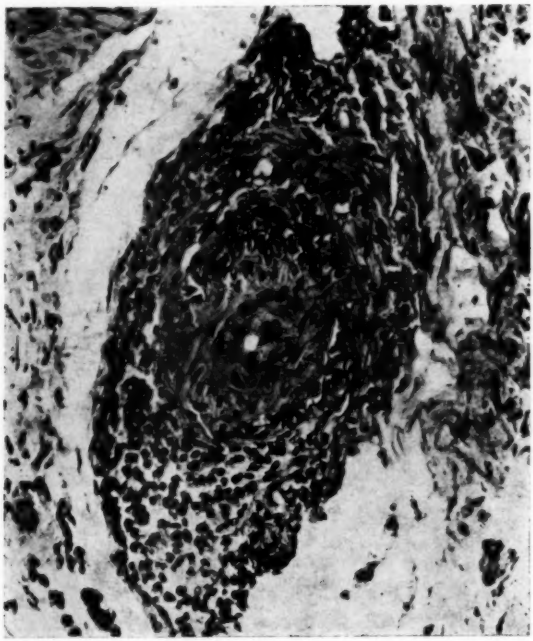

FIG. 5. — *Propagation péri-nerveuse de l'inflammation au cours d'une artérite à staphylocoques.*

venticite et la propagation inflammatoire le long des filets nerveux jusqu'au ganglion lombaire. Et de fait, dans une de nos préparations, nous avons été assez heureux pour observer à distance du foyer initial un nodule inflammatoire périnerveux. Sur cette coupe pratiquée en amont de l'artérite, dans l'adventice de l'artère fémorale par ailleurs normale, existait un filet nerveux serti d'un épais manchon de cellules rondes, témoin d'un processus inflammatoire empruntant pour sa diffusion la voie nerveuse (fig. 5).

CONCLUSIONS

1. — Des artérites expérimentales ont été réalisées par injections d'un produit réactogène, chimique aseptique ou microbien septique.

2. — Le sympathique caténaire homologue présentait des lésions cellulaires et interstitielles.

3. — Le segment où a été faite l'injection, ayant été préalablement exclu par une double ligature sous-adventitielle, le processus inflammatoire est parvenu à la chaîne sympathique par la seule voie adventitielle. Le chemin suivi a été la voie des nerfs adventitiels, ainsi qu'en témoigne la présence d'un manchon cellulaire dans la gaine d'un filet nerveux en amont de l'artérite.

Travail du Laboratoire d'Anatomie pathologique
de la Faculté de Médecine de Paris (Professeur Roger Leroux)

LES MYÉLOMES PLASMOCYTAIRES

(Plasmocytosarcomes de la moelle osseuse)

par

F. BUSSER et M. HUGUENY

Les plasmocytosarcomes sont des tumeurs malignes formées de cellules libres, ayant la morphologie du plasmocyte de Unna. Siégeant exceptionnellement en dehors du squelette, elles ont une prédilection marquée pour la moelle osseuse.

Ces tumeurs, lorsqu'elles se développent dans les os, se manifestent sous deux aspects anatomiques et cliniques différents, suivant que l'on observe une atteinte localisée à un seul os, ou étendue, simultanément parfois, à plusieurs.

Par leur structure biologique, elles entrent dans le cadre des sarcomes de la série hémo-lymphopoïétique (ou réticulo-endothéliale); par leurs caractères cliniques et par leur évolution, elles font partie de ce que l'on nomme les « myélomes » (1).

Nous avons rassemblé dans ce travail tous les cas, trouvés dans la littérature, de néoformations dont la constitution plasmocytaire était aussi indiscutable que le point de départ osseux (2). C'est ainsi que nous avons éliminé certains cas de tumeurs des voies aériennes supérieures dont l'origine à partir du squelette n'était pas évidente.

La structure histologique étant l'élément caractéristique des plasmocytosarcomes, après un court historique, nous étudierons d'abord l'ana-

(1) Pour nous, le terme de « myélome » signifie : « Tumeur maligne primitive, se développant dans la moelle osseuse, et constituée d'éléments cellulaires de la série réticulo-endothéliale. »

(2) A ces cas antérieurement publiés, dont trois par nous, nous avons ajouté deux observations inédites, dues à l'amabilité de nos amis Thiébaut et Isidor; nous leur en exprimons toute notre affectueuse reconnaissance.

tomie pathologique de ces tumeurs, puis leurs manifestations cliniques, en insistant particulièrement sur l'examen radiographique, sur l'état du sang, et dans l'ensemble sur tout ce qui peut orienter l'observation vers la biopsie, seule capable de donner une certitude. Enfin, nous verrons que, dans certains cas, une thérapeutique efficace n'est pas impossible.

I. — *HISTORIQUE*

Arvid Walgren, dans une importante étude sur les « myélomes », parue en 1921, a rassemblé toutes les observations publiées à cette époque (tableau I). Le premier plasmocytosarcome trouvé par lui date de la période qui va de 1900 à 1904. Nous avons cependant pu découvrir trois cas publiés antérieurement, en Allemagne et aux Etats-Unis.

TABLEAU I

Statistique d'Arvid Walgren.

Sarcomes à	Cellules rondes	Lymphocytes	Plasmocytes	Myéloblastes	Erythroblastes	Myélocytes
1845-1874	6					
1875-1889	3	1				
1890-1894	7	1				
1895-1899	4	2				
1900-1904	9		3	11	1	1
1905-1909	1	1	15	13		
1910-1914			15	7		
1915-1919			2	4	2	
1920				15		

Marcyntire avait fait connaître, dès 1850, un premier cas de « myélomes multiples », mais dont aucun examen n'avait précisé la variété histologique.

Aussi la première observation indiscutable date-t-elle de 1897; elle ne fut publiée par Karl Ewald qu'en 1920. Et c'est seulement en 1900 que le plasmocytosarcome entre pour la première fois dans la littérature, avec une communication de Wright dans le *Journal de la Société des Médecins de Boston* (Willand, de Bâle, avait déjà décrit deux cas de ces tumeurs, mais sans les étiqueter de façon précise).

L'année suivante (1901), Hamburger publiait, également aux Etats-Unis, une nouvelle observation de myélome à plasmocytes.

Mais ce n'est qu'après la description magistrale d'Hoffmann que cette forme de myélome fit réellement son apparition en anatomie pathologique.

Vers la même époque (1903), Abrikosoff avait d'ailleurs donné, dans les *Virchows Archiv*, une description histologique détaillée d'une tumeur dont les cellules avaient tous les caractères des plasmocytes de Unna. Parkes-Weber, la même année, en signale un nouveau cas.

Par la suite, les observations vont se faire plus nombreuses. Christian, à lui seul, en publiera six cas, aux Etats-Unis, en Allemagne, en Angleterre, voire en Russie.

C'est seulement en 1920 que Martin et Colrat publient la première observation française de plasmocytosarcome.

Un nouveau cas de Masson et Wolff lui succède du reste au cours de la même année.

Martin publiait un autre cas avec Dechaume et Bourrat, en janvier 1925, dans le *Bulletin du Cancer*. Dans la même publication paraissaient deux observations de Martin, Dechaume et Levrat, l'une en avril 1927, l'autre en novembre 1928.

De 1928 à 1938, les cas de plasmocytosarcomes osseux se font plus nombreux avec les observations de Geschickter, Jackson, Rogers, Jeanneney et Mathey-Cornat, Sabrazès, Coley, Harding, Nemours.

II. — *ANATOMIE PATHOLOGIQUE*

Dans les 61 observations rassemblées ici, nous avons trouvé 19 fois une localisation unique, 31 fois des localisations multiples.

Sur 19 cas de localisation unique, le fémur est atteint 7 fois; le maxillaire supérieur, l'humérus, la colonne vertébrale, l'os iliaque, le sternum, chacun deux fois; la mastoïde, la clavicule, chacun une fois (1).

Pour les 31 cas de localisations multiples, la variété des os lésés permet seulement de reconnaître une affinité très nette pour certaines pièces du squelette, en particulier le crâne (14 fois), la colonne vertébrale (13 fois), les côtes (14 fois), le fémur (14 fois), le sternum. On peut dire que, dans l'ensemble, tous les os ont été touchés au moins une fois chacun, sauf cependant le tibia (2).

Ajoutons que, dans ces 31 derniers cas, on trouve 6 fois une atteinte simultanée dans un autre point du système lympho-réticulaire (foie, rate, ganglions, amygdales), ce qui évoque immédiatement l'idée d'une altéra-

(1) Dans 2 cas, la localisation n'est pas indiquée par les auteurs. Pour 11 cas, les comptes rendus ne précisent pas suffisamment pour qu'on puisse avoir une certitude.

(2) Remarquons en passant que l'on a rarement signalé, à notre connaissance, de métastases néoplasiques dans le tibia (cancer du rein en particulier).

tion d'ensemble de ce système. Les métastases proprement dites sont exceptionnelles; on en a cependant signalé quelquefois : dans le sein, le vagin.

TABLEAU II

Répartition des localisations osseuses.

(A titre comparatif, tumeurs métastatiques de cancers du rein dans la colonne de droite.)

Os atteints	Tumeurs solitaires (19 cas)	Tumeurs multiples (31 cas)	Métastases Cancers du rein (39 cas)
Crâne	1 (mastoïde).	14	3
Massif facial	»	3 (dont orbite, 2).	3
Maxillaire supérieur	2	1	»
Maxillaire inférieur	»	»	1
C. V. et sacrum	2	13 (dont 1 sacrum).	5
Sternum	2	10	1
Côtes	»	14	2
Clavicule	1	4	1
Omoplate	»	1	2
Humérus	2	10	7 (1 + fémur).
Radius	»	1	»
Cubitus	»	»	2
Os iliaque	2	6	2
Fémur	7	14	7 (1 + humérus).
Péroné	»	»	2

A. — Aspect macroscopique.

Se développant au niveau de la diaphyse des os longs, en un point quelconque de la moelle des os courts, le plasmocytosarcome envahit d'abord toute la cavité, puis pénètre dans les canaux de Havers.

Le tissu néoplasique présente en général l'aspect d'une tumeur molle, semi-translucide, ou opaque, blanchâtre, grise ou rouge foncé, selon le degré de vascularisation. Mais parfois sa consistance est plus ferme, parfois au contraire spongieuse, gélatineuse ou même semi-fluide. Les hémorragies, les infarctus, les nécroses surviennent fréquemment, d'où un aspect bigarré sur la tranche de section.

L'os compact s'amincit de plus en plus, érodé par le processus néoplasique qui finit par perforer, comme à l'emporte-pièce, la table externe. Il se produit parfois une ostéogénèse réactionnelle dans les régions péri-

phériques. Mais celle-ci est toujours peu importante, et ne saurait arrêter la propagation du néoplasme aux parties molles. Le périoste résiste très longtemps dans la plupart des cas; refoulé par le néoplasme, il peut même l'envelopper comme une coque fibreuse, paraissant constituer une barrière infranchissable à la propagation tumorale. Dans l'ensemble, et surtout s'il s'agit des plasmocytosarcomes multiples, les os sont d'une extrême fragilité; les côtes, par exemple, se coupent facilement au couteau, le sternum se casse sans aucun effort, comme s'il existait une altération généralisée du tissu osseux. Le caractère très spécial de ces tumeurs est l'étendue de l'extension profonde qui occupe parfois toute la longueur de la diaphyse, alors que la compacte n'est pas encore détruite : ceci contraste avec le développement très localisé des sarcomes ostéogéniques. Il faut reconnaître cependant que, dans les localisations uniques, cette tendance extensive est moins prononcée, et que la tumeur évolue dans un territoire un peu plus limité.

Nous reviendrons sur ces caractères à propos de l'examen radiographique.

⁂

De tous ces caractères macroscopiques, aucun n'appartient en propre aux plasmocytosarcomes. Rien en effet ne permet de les distinguer, macroscopiquement, d'autres sarcomes de la moelle osseuse. Seule la structure histologique donne à ce type tumoral une identité propre.

B. — Structure microscopique.

1° Rappelons tout d'abord la structure du plasmocyte ou « plasmazelle » de Unna :

« Cellules dont la taille est habituellement celle d'un moyen mononucléaire ou un peu supérieure. Leur corps cellulaire peut être ovalaire, ellipsoïde, mais il est plus souvent quadrangulaire, trapézoïde ou en forme de pyramide à base quadrangulaire. Il est formé d'un chromoplasme dense, compact, très fortement colorable et qui paraît homogène. Le noyau occupe dans le protoplasme une situation excentrique, situé au niveau de la petite extrémité de l'ellipsoïde ou dans un angle du tétraèdre. Le noyau est sphérique. Les grains de chromatine sont au nombre de 5 ou 6. Ce sont des petits masses figurées, en forme de coin et prenant intensément les réactifs colorants. Ils sont appliqués à la surface interne de la membrane nucléaire, par leur base, tandis que leur sommet converge vers le centre. Par suite de cette disposition, le noyau prend un aspect de rosace. Le centre lui-même est occupé par un petit corps arrondi qui, par

les colorations habituelles, se teinte comme la chromatine et paraît être de même nature. Mais si l'on fait une coloration à l'éosine orange et au bleu de méthylène, après avoir mordancé, au préalable, pendant quelques secondes, avec une solution d'alun de fer à 1 p. 100, on constate qu'il se

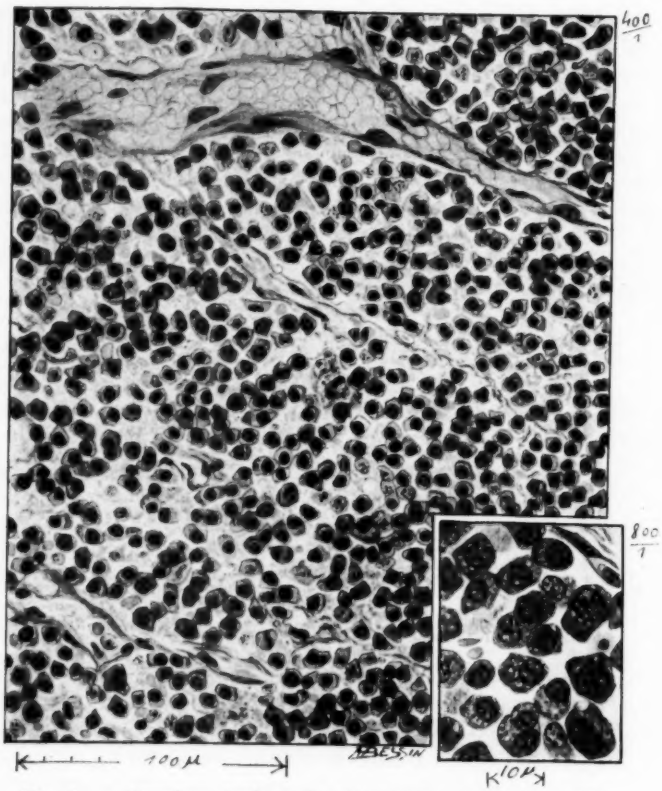

FIG. 1. — *Structure typique de plasmocytosarcome* (obs. 17). (Gross. : 400; cartouche : 800. Dessin de A. Bessin.)

teinte de rouge vif, tandis que les grains de chromatine se teignent en bleu intense. C'est un nucléole; il est parfois fort petit et assez difficile à mettre en évidence. Le chromoplasme cellulaire est primitivement entièrement basophile et se teinte uniformément de bleu par l'éosine orange-bleu de toluidine. Mais, ainsi que l'a décrit Dominici, quand la plasma-

zelle avance en âge, la substance basophile disparaît sur le bord du noyau qui regarde le centre de l'élément, laissant voir le chromoplasme acidophile, fondamental. Il se forme ainsi un petit croissant, d'abord violacé, puis rouge violacé, enfin rouge plus ou moins franc, qui s'agrandit plus ou moins en gagnant le centre de la plasmazelle. Son bord concave sertit le noyau; son bord convexe se continue par des teintes dégradées avec le reste du protoplasme teinté de bleu (1). »

2° Les cellules qui constituent les plasmocytosarcomes ont des caractères très voisins de ceux que nous venons de citer : cellules ovales, arrondies ou aplaties, selon les conditions de tassement; protoplasme en général plus condensé et plus basophile à la périphérie, plus clair au centre; noyau ovale ou sphérique, rejeté vers un des pôles de la cellule; chromatine disposée en grosses mottes, donnant tantôt l'apparence d'un damier irrégulier, tantôt la disposition en « rayons de roue » si souvent décrite. Fréquemment, on peut mettre en évidence dans le noyau un volumineux nucléole. et dans le cytoplasme un centrosome paranucléaire (fig. 1).

Un assez grand nombre de cellules possèdent deux, parfois même trois ou quatre noyaux, mais les images de division cellulaire sont extrêmement rares.

On trouve dans certaines coupes des plasmocytes de taille augmentée, mesurant 20 μ environ, alors que normalement ils n'ont que 10 ou 15 μ. Mais les formes monstrueuses sont tout à fait exceptionnelles.

Dans la plupart des cas, la tumeur réalise une culture pure de plasmocytes : réparties en plages, de forme et d'étendue variables, les cellules sont serrées les unes contre les autres, plus ou moins déformées par pression réciproque, mais toujours nettement individualisées et ne prenant jamais la disposition syncytiale. Un stroma conjonctif fibreux, très vascularisé, entoure et délimite ces plages cellulaires sans les pénétrer.

C'est la disposition que nous avons constatée dans toutes les tumeurs étudiées par nous, tumeurs morphologiquement identiques les unes aux autres. Certains auteurs ont décrit une substance intercellulaire de structure variable : tantôt réseau de fines fibrilles collagènes, disposées parfois en minces trabécules parallèles et donnant un aspect en colonnettes, parfois aussi concentrées autour des capillaires; tantôt substances granuleuses, avec de nombreux capillaires dilatés et remplis de sang, et de fréquentes hémorragies où les cellules néoplasiques sont disposées en petits amas. Par le Van Gieson, cette substance granuleuse se colorerait en jaune et contiendrait de rares fibrilles collagènes.

Enfin, il n'est guère de cas où l'on ne puisse trouver de zones nécrosées,

(1) Rubens-Duval : *Cytologie des inflammations cutanées*, p. 185.

plus ou moins étendues. Ajoutons que la même structure se retrouve, le cas échéant, dans les localisations spléniques, amygdaliennes ou ganglionnaires.

⁂

Si l'aspect macroscopique, nous l'avons vu, ne permet pas d'identifier les plasmocytosarcomes, par contre la structure histologique et la morphologie cellulaire leur donnent une indiscutable individualité parmi les tumeurs primitives et la moelle osseuse. Celles qui leur ressemblent le plus sont les tumeurs formées d'éléments myélocytaires, de types variés, rappelant, suivant les cas, les myélocytes, les myéloblastes, les mégacaryocytes : les caractères cellulaires de ces sarcomes myélocytaires ne permettent pas de les confondre.

Déjà morphologiquement moins proches, sont les *lymphosarcomes*, formés aussi de cellules libres, mais qui ont l'aspect tantôt de lymphocytes assez typiques, tantôt de lymphoblastes monstrueux, mais toujours très loin des plasmocytes. Au surplus, la vascularisation, le mode de propagation, les métastases, ne sont pas les mêmes.

Enfin, on ne saurait les confondre avec les *réticulosarcomes* ou *sarcomes d'Ewing* : la disposition syncytiale, avec absence de limites cellulaires, les noyaux allongés, ou fusiformes, à chromatine poussiéreuse, leur donnent un aspect totalement différent de celui des plasmocytosarcomes.

⁂

Nous ne parlerons pas des *sarcomes de la série squelettogène* : ostéosarcomes, ostéoblastomes, sarcomes ostéogéniques, etc. : aussi bien anatomiquement que cliniquement, ils n'ont pas la moindre analogie avec les sarcomes de la moelle osseuse.

III. — *CARACTÈRES CLINIQUES*

I. — Conditions d'apparition.

1° Age. — Les plasmocytosarcomes des os surviennent rarement avant 40 ans. Dans nos observations, 39 malades sur 45 avaient passé cet âge (85 p. 100 environ). Le maximum de fréquence s'observe entre 40 et 70 ans. L'âge moyen est de 55 ans.

Mais la répartition suivant l'âge n'est pas exactement la même pour les tumeurs solitaires et pour les tumeurs multiples, comme le montre le tableau III.

TABLEAU III
Répartition des cas suivant l'âge.

	Tumeurs solitaires	Tumeurs multiples	Total
Avant 30 ans.	1 (29 ans).		1
De 31 à 40 ans.....	4	1 (39 ans)	5
De 41 à 50 ans.....	3	8	11
De 51 à 60 ans.....	5	9	14
De 61 à 70 ans.....	2	6	8
De 71 à 80 ans.....	1	4	5
Après 80 ans.....	1 (83 ans)		1
	17	28	45

2° SEXE. — Sur 53 cas, les hommes sont atteints 41 fois (77 p. 100), les femmes 12 fois (23 p. 100).

3° ANTÉCÉDENTS. — On a insisté sur trois facteurs étiologiques possibles, analogues à ceux que l'on a invoqués dans le sarcome d'Ewing :

a) *L'hérédité* : Pour certains auteurs, elle jouerait un rôle important dans la genèse des plasmocytosarcomes.

b) *Le traumatisme* a été retrouvé par nous seulement dans 5 observations (Gluzinski, Nemours, Bernard Shaw, Stewart, Taylor, Verse), donc environ 8,5 p. 100 des cas. Il semble que les traumatismes aient une valeur révélatrice, mais ne constituent pas une cause déterminante.

C'est à cette origine traumatique que l'on devrait attribuer la fréquence plus grande chez l'homme que chez la femme.

c) *Les lésions inflammatoires* ont été signalées dans une communication de Nemours, Perrot et Crocquefer. L'apparition de la tumeur, sur le maxillaire supérieur, avait été précédée par de nombreux abcès, eux-mêmes consécutifs à un traumatisme. Il semble s'agir là d'une pure coïncidence, car, dans aucune autre observation, on ne trouve de lésions de ce genre.

II. — Symptomatologie.

Les plasmocytosarcomes de la moelle se manifestent cliniquement sous deux aspects :

— d'une part, les *tumeurs solitaires*, qui surviennent chez des sujets

assez jeunes, se révèlent souvent par une fracture, et dont l'évolution localisée semble avoir un pronostic relativement favorable;

— d'autre part, les *tumeurs multiples*, qui apparaissent chez des malades âgés, s'accompagnent d'une altération rapide et profonde de l'état général, et évoluent plus ou moins vite, mais de façon constante, vers la mort.

A. — PLASMOCYTOSARCOMES SOLITAIRES

Nous en avons réuni 17 cas survenus pour une grande part chez des sujets relativement jeunes : 5 cas sur 17, soit près d'un tiers, avant 40 ans.

Dans ces cas, 10 siégeaient sur les os longs des membres, et 7 en différents points du squelette.

a) Os longs des membres. — Le fémur est atteint 7 fois; l'humérus, 2 fois; la clavicule, 1 fois.

L'accident capital est la *fracture*, dite « spontanée » ou « pathologique ». Très souvent (6 fois sur 10), elle survient après une période de *douleurs* généralement atténuées, compatibles avec une activité normale, sans horaire particulier, sans localisations spéciales, douleurs sourdes, tantôt spontanées, tantôt provoquées par les mouvements, mais toujours attribuées au « rhumatisme ».

La fracture se produit parfois après un traumatisme : chute dans un escalier (obs. IX) ou sur un sol glissant (obs. XII); choc plus ou moins violent (obs. IV); parfois à la suite d'un effort brusque, en jouant au tennis (obs. VI), en soulevant un fardeau (obs. XI), en montant sur une table d'examen (obs. XVIII).

Parfois aussi, se justifie le terme de « spontanée », car la fracture n'est reconnue, après une période douloureuse plus ou moins longue, que par la radiographie (obs. XIII : 18 mois), ou même par l'examen anatomique après amputation (obs. X).

Les signes physiques sont ceux de n'importe quelle fracture : déformation, raccourcissement, mobilité anormale.

Les renseignements les plus importants, ceux qui font reconnaître la lésion néoplasique, sont fournis par l'*examen radiographique*. Malheureusement, les observations publiées ne comportent pour la plupart aucun détail : « examen radiographique qui montre la présence d'une tumeur humérale » (obs. IV), « qui montre l'origine pathologique de la fracture » (obs. IX); « image anormale du foyer de fracture » (obs. VII); « tumeur de l'os avec fracture pathologique » (obs. VI); « destruction médullaire, corticale et périoste intacts » (obs. XII); « déformation et boursouflement

du col fémoral, avec intégrité de la tête » (obs. X); « aspect en nid d'abeille au niveau du col avec raréfaction osseuse aux environs » (obs. XII); « fracture pathologique avec ostéolyse » (obs. XIII).

Certains caractères doivent cependant être mis en évidence. Dans un cas observé par nous (obs. XVIII, fig. 2), la tumeur siégeant à la partie

Fig. 2. — *Plasmocytosarcome au fémur, ayant provoqué une fracture* (obs. 18).

supérieure de la diaphyse avait provoqué une fracture (partiellement consolidée lorsque nous l'avons vue). La lésion siège immédiatement au-dessous du massif trochantérien, dont les contours sont respectés. Elle interrompt complètement la diaphyse. Son centre est transparent, comme une grande cavité à contours irréguliers, bordée en dehors par une condensation osseuse importante (consolidation), en dedans par un liséré sinueux. Autour de cette cavité, de nombreuses taches claires,

arrondies ou ovalaires, jusque dans le grand trochanter d'une part, dans tout ce que l'on voit de la diaphyse d'autre part.

Aspect en « nid d'abeille » ? Exactement, non. On ne trouve pas ici la soufflure régulière de l'os, les multiples cavités claires à limites minces, la persistance de la compacte diaphysaire comme dans les tumeurs à myéloplaxes, ni la déformation modérée, à limites nettes, à centre clair, sans cloisonnement, des kystes osseux.

La diffusion des lésions vers les extrémités de l'os est également un caractère important. En tout cas, la confusion est impossible avec l'image d'une métastase osseuse solitaire qui montre, au lieu d'un trait de fracture à limites nettes, une solution de continuité à contours flous, sans lésions de l'os voisin, sans ostéogénèse, alors que celle-ci existe dans le cas présent (condensation de la face externe de l'os).

Aucune analogie non plus avec ce qui s'observe dans les ostéosarcomes (sarcomes ostéogéniques, sarcomes des tissus squelettogènes) : la fonte de l'armature osseuse, accompagnée d'une ostéogénèse néoplasique plus ou moins importante.

Ces caractères radiographiques sont de première importance : eux seuls peuvent orienter vers le diagnostic exact de la tumeur, — diagnostic qui ne pourra être assuré que par la *biopsie*.

L'*évolution* de cette forme est assez variable. Dans l'ensemble, elle est beaucoup plus favorable que celle des plasmocytosarcomes à localisations multiples et ne paraît pas influencée par l'âge relativement jeune des sujets, ce qui ne cadre pas avec les notions classiques.

Deux observations (III et VII), ne parlent pas de l'évolution. Dans l'observation IX, fracture du fémur à la suite d'une chute dans un escalier, chez un homme de 72 ans; le malade, traité par immobilisation, mourut d'un ulcus perforé.

Pour les sept autres observations, on note :

a) *Morts.* Obs. XIII : H., 60 ans. Première fracture en juin 1930, plâtrée ; fracture itérative en juin 1931. Désarticulation. Mort de choc opératoire.

Obs. XVIII : F., 40 ans. Fracture spontanée. Curettage et greffe osseuse. Mort de choc opératoire.

b) *Récidives.* Obs. XI : H., 44 ans. Douleurs vives et impotence fonctionnelle après effort minime, fracture plus probable du fémur. Curettage osseux. Fracture itérative au bout de quatre mois.

Obs. XII : H., 39 ans. Chute sur pavé glissant. Fracture du fémur (novembre 1926). En juin 1927, novembre 1927 et janvier 1928, curettage osseux avec récidive chaque fois. Désarticulation de la cuisse : guérison maintenue.

c) *Absence de récidives* : Obs. IV : H., 29 ans. Choc, fracture probable. Curettage et greffe. Guérison maintenue après dix-huit mois.

Obs. X : F., 56 ans. Douleur et fracture spontanée du fémur. Désarticulation de la cuisse. Guérison maintenue au bout de deux ans.

Obs. VI : H., 24 ans. Fracture spontanée de l'humérus en jouant au tennis. Amputation. Jamais de récidive.

Les plus mauvais résultats ont été obtenus chez des sujets âgés respectivement de 60, 44 et 40 ans; les meilleurs chez des malades plus jeunes : 39, 34 et 29 (sauf un : 56 ans).

B) Autres localisations. — Certaines, atteignant des *os superficiels*, sternum (obs. II et XIX), mastoïde (obs. I), crête iliaque (obs. VIII), se sont manifestées par une tumeur dont le point de départ ne faisait aucun doute. Dans l'observation I (mastoïde) et dans l'observation XIX (sternum), l'évolution n'est pas connue.

Dans l'observation II *(sternum)*, le malade présentait de fréquentes crises de dyspnée, à tel point qu'on dut lui faire une trachéotomie, dont il mourut. L'autopsie révéla une métastase hépatique.

Une tumeur de la *crête iliaque* (obs. VIII) fut extirpée chirurgicalement, ce qui permit de reconnaître sa nature exacte. On ne fit aucun traitement complémentaire : il n'y avait pas de récidive trois ans plus tard.

Une autre tumeur de l'os iliaque (obs. XVI), localisée dans la paroi de la *cavité cotyloïde*, provoqua un enfoncement de cette cavité et une luxation intra-pelvienne de la tête fémorale. La malade mourut d'hémorragie cérébrale.

Deux autres cas intéressent le *maxillaire supérieur* : — l'un (obs. V), chez un homme de 43 ans, qui consulta pour obstruction nasale; tumeur ayant envahi tout le maxillaire supérieur et s'étendant jusqu'à l'ethmoïde et au ptérygoïde; résection chirurgicale et traitement rœntgenthérapique, sans récidive : la guérison se maintenait huit ans plus tard; — l'autre (obs. XIV), chez un homme qui avait successivement présenté une lésion traumatique de la face, suivie de nombreux abcès, puis, quatre ans plus tard, une tumeur palatine, à point de départ dentaire, semble-t-il, avec une image radiographique de raréfaction osseuse à bords déchiquetés ; exérèse suivie d'un traitement radiothérapique; guérison maintenue après dix-huit mois.

Enfin, nous avons personnellement observé deux cas de *localisation vertébrale* :

Obs. XV : F., 52 ans. Douleurs vives par compression médullaire. Laminectomie sur L2 et L3. Rœntgenthérapie. Disparition des douleurs qui reprennent

deux ans plus tard. A ce moment, radiographie : destruction de L3 (fig. 3). De nouveau, rœntgenthérapie et sédation immédiate. Mort quelques mois plus tard : cause inconnue.

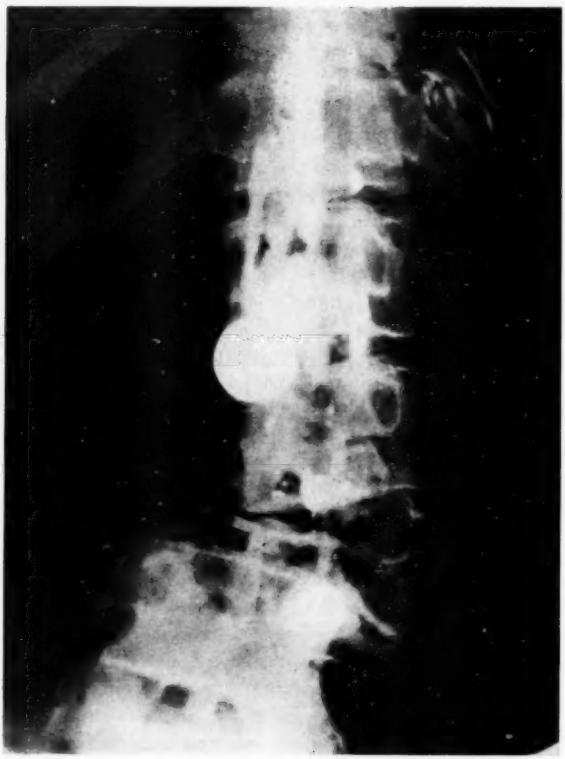

FIG. 3. — *Plasmocytosarcome vertébral : effondrement de la 3e lombaire* (obs. 15).

OBS. XVII : H., 53 ans. Au début de 1936, crise violente de rhumatisme vertébral (colonne cervicale), arrêtée en quelques jours par le salicylate de soude à haute dose ; intégrité absolue du squelette, en particulier de la colonne dorso-lombaire (fig. 4). Sorti le 25 mai 1936. Revient en novembre 1936 : paraplégie flasque. Radiographie : destruction partielle et effondrement de D12. Mort de cachexie.

Le premier de ces cas montre que les plasmocytosarcomes sont sensibles à la rœntgenthérapie, comme en témoignait déjà l'observation V,

où, après une récidive traitée par les radiations, la guérison se maintenait huit ans plus tard.

De la deuxième observation, où nous avons pu comparer des radiographies faites à quelques mois d'intervalle, nous retiendrons l'évolution extrêmement rapide.

Dans l'ensemble, on constate que sur 7 cas dont l'*évolution* entière est connue, 4 sont morts (2 colonnes vertébrales, 1 sternum, 1 enfoncement du cotyle), et 3 restaient guéris, respectivement au bout de huit ans (maxillaire supérieur), trois ans (crête iliaque) et dix-huit mois (maxillaire supérieur).

En outre, on doit reconnaître que la gravité des localisations rachidiennes tenait moins à la tumeur elle-même qu'aux accidents de compression médullaire par effondrement vertébral.

⁂

Dans ces tumeurs solitaires, l'albumosurie de Bence-Jones a été recherchée trois ou quatre fois : elle a toujours été négative. L'examen hématologique a montré chez certains malades cachectiques une anémie banale, sans aucun caractère spécifique.

Pour le diagnostic de ces tumeurs, on retiendra seulement l'importance primordiale des examens radiographiques, qui conduiront à pratiquer une biopsie, seule capable de révéler la nature précise de la lésion.

B. — PLASMOCYTOSARCOMES MULTIPLES

En se reportant au tableau II, on constate que cette forme de la maladie atteint des gens plus âgés : un seul cas avant 40 ans.

D'autre part, le tableau III montre la même électivité que le plasmocytosarcome solitaire pour le fémur, mais en outre la fréquence des localisations dans le crâne, les côtes, le rachis, le sternum, l'humérus.

⁂

A) Symptômes osseux. — La symptomatologie de cette forme est celle des « myélomes multiples » ou maladie de Kahler. Elle débute de façon variable suivant l'os principalement atteint. Parmi les 27 cas, sur les 31 rassemblés ici, comportant une observation clinique complète, le symptôme révélateur a été 11 fois la douleur ; 6 fois une ou plusieurs tumeurs; 3 fois une fracture spontanée; parmi les 7 cas restants, 2 se sont traduits par de l'exophtalmie, 1 par une paralysie faciale; 3 autres

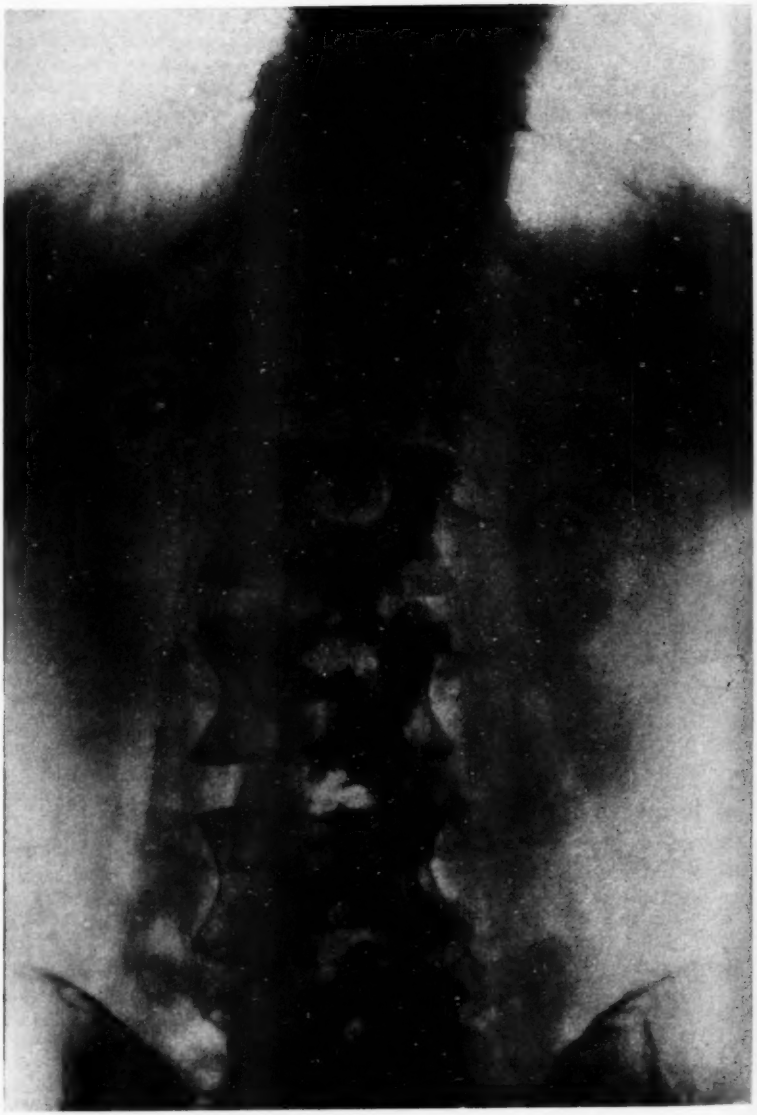

FIG. 4. — *Plasmocytosarcome de la 12e dorsale (6 mai 1936).*
Malade hospitalisé pour rhumatisme de la colonne cervicale.
Noter l'intégrité de D. 12 (obs. 17).

FIG. 5. — *Plasmocytosarcome de la 12e dorsale (24 novembre 1936).*
Malade hospitalisé à nouveau pour paraplégie flasque. Destruction presque complète de D. 12. Affaissement vertébral. Décalcification de la côte correspondante (obs. 17).

ont débuté en dehors du squelette, l'une dans la rate, les deux autres dans les ganglions. Enfin un dernier cas s'est manifesté par une cachexie progressive, sans aucun symptôme, sans tumeur.

Plutôt que d'étudier séparément chacun de ces symptômes de début, nous préférons grouper les cas cliniques suivant la *localisation osseuse principale* qui a donné sa marque au syndrome clinique.

1° *Colonne vertébrale* : Dans deux cas (obs. 22 et 23), la tumeur se traduisait par des *douleurs* de la région scapulaire et du membre supérieur. Dans l'observation 22, le malade mourut de cachexie; les lésions furent une trouvaille d'autopsie (localisations vertébrales et fémorales); l'évolution s'étendait sur quatre années. Dans l'observation 23, le malade subit deux laminectomies : l'une sur C7-D1, l'autre sur D3-D4, ainsi que l'ablation de tumeurs craniennes et humérales. Il fut ensuite perdu de vue après deux ans d'observation.

Dans quatre cas (obs. n°s 26, 30, 33 et 42), les sujets accusèrent des douleurs dorsales et lombaires bientôt suivies d'accidents divers : difficulté à la marche, troubles de la miction, *paraplégie*.

Le cas n° 42 subit une intervention (d'ailleurs mal précisée) qui permit de faire une biopsie; l'évolution ultérieure n'est pas connue.

Dans le cas n° 26, une laminectomie (1900), de D1 à D4, amena une amélioration nette de tous les accidents et une récupération fonctionnelle quasi complète. Une récidive se produisit cependant quatre ans plus tard (mars 1905), qui entraîna la mort par pneumonie.

Dans les cas n°s 30 et 33, la tumeur vertébrale fut reconnue pendant la vie, mais sa nature exacte ne fut précisée que par l'autopsie.

Notons que, dans tous ces cas, il existait des localisations osseuses en dehors du rachis.

Enfin, dans deux observations (n°s 39 et 40), la maladie, s'étant manifestée d'abord par des lésions des membres, s'est terminée par une paraplégie (voir plus bas).

2° *Membres* : *a)* Dans les observations n°s 21 et 34, une localisation fémorale se traduisit par une *impotence fonctionnelle* progressive (gêne à la marche : cas n° 34; gêne dans les mouvements du bras : cas n° 21); en outre, on constatait la présence de plusieurs tumeurs craniennes dans le cas n° 21. Dans le cas n° 43, le malade se plaignait à la fois de douleurs sciatiques (os iliaque) et d'un point de côté (10e et 11e côtes).

b) C'est par une *tumeur* nettement perceptible que se révélèrent deux autres cas : tumeur du fémur dans le n° 40, qui évolua vers la mort après apparition d'une paraplégie (sacrum); tumeur de l'humérus dans le cas n° 44, suivie d'une fracture et accompagnée d'innombrables localisations osseuses (mort par cachexie progressive).

c) Les *fractures spontanées* sont rares dans les plasmocytosarcomes

multiples, sans doute parce que les tumeurs des os longs de membres y sont relativement moins fréquentes que dans les plasmocytosarcomes solitaires. Dans le cas n° 44, l'accident révélateur fut une fracture de l'humérus : l'aspect radiographique (fig. 6) fit penser à une ostéose parathyroïdienne et conduisit à une parathyroïdectomie. Ultérieurement, le malade fut observé par notre ami Thiébaut, dans le service du professeur Clovis Vincent : il existait de multiples lésions osseuses, en particulier craniennes (fig. 7), qui ne laissaient aucun doute sur la nature de la lésion.

Dans deux cas, on a pu noter successivement plusieurs fractures: fémur, humérus, coude, dans le cas n° 49 ; fémur droit (2 fois), humérus droit, humérus gauche, dans le cas n° 50 ; l'ensemble s'étendant sur un intervalle de HUIT ANS.

3° *Crâne* : Sur 31 cas, on trouve 16 fois une localisation cranienne; dans 3 autres cas, insuffisamment précisés, elle est plus que probable. Son importance est considérable par l'aspect radiologique presque pathognomonique des lésions. Par contre, rares sont les cas où elle se manifeste de façon prédominante.

a) Dans deux cas, l'accident révélateur fut une tumeur de la voûte cranienne : temporale (obs. 38) ou occipitale (obs. 39).

FIG. 6. — *Plasmocytosarcome à type de « myélomes multiples ». Radiographie des deux humérus* (obs. 44).

Le cas n° 38 réalise le tableau typique du myélome multiple avec ses innombrables localisations (mort par cachexie progressive). Dans le cas n° 39, la mort est survenue à la suite d'une paraplégie par localisation vertébrale concomitante.

b) Dans le cas n° 37, le malade consulta pour une *paralysie faciale*

s'accompagnant de maux de tête violents. La radiographie montra de nombreuses localisations craniennes.

c) Enfin, dans deux cas, l'attention fut attirée par une *exophtalmie* progressive, s'accompagnant, dans le cas n° 24, de diplopie et d'une tumeur sternale; dans le cas n° 41, d'une localisation fémorale.

4° *Sternum et côtes* : On trouve cette localisation 21 fois sur 31 cas. Dans 4 cas seulement elle a été le symptôme révélateur, tantôt en provoquant des douleurs scapulaires et thoraciques (cas n°s 25 et 32), tantôt en se traduisant par une tumeur superficielle (obs. n°s 20 et 31).

5° *Localisations extra-osseuses* : *a)* Dans deux cas (n°s 45 et 47) les malades étaient porteurs d'une *tumeur splénique*. Leur sang contenait des plasmocytes. Dans l'observation n° 47 est mentionnée en outre l'atteinte du foie, du sternum et des côtes. Dans l'observation n° 45, de multiples myélomes osseux s'accompagnaient de tumeurs ganglionnaires cervicales, axillaires et médiastinales.

b) Dans le cas n° 46, la maladie débuta par deux localisations, *amygdalienne* d'une part, thoracique d'autre part. Après un traitement radiumthérapique (1920), le malade paraissait guéri, mais il revint en 1926 avec des tumeurs multiples, de violentes douleurs dans la région sacro-iliaque et une tuméfaction ganglionnaire du cou. Cachexie progressive aboutissant à la mort en 1929. La tumeur amygdalienne n'avait pas récidivé.

c) Enfin, ce fut une tumeur ganglionnaire cervicale qui apparut la première dans le cas n° 48 : elle fut suivie de très nombreuses localisations osseuses.

B) Symptômes généraux. — Ils sont en rapport avec l'extension du processus néoplasique, qui s'accompagne d'une cachexie progressive.

La fièvre (37°5 à 39°), la diarrhée, l'amaigrissement, l'anorexie, ont été souvent signalés. Tous ces troubles sont analogues à ceux que l'on voit dans les généralisations cancéreuses métastatiques.

C) Modifications sanguines et lymphatiques. — *a)* L'*anémie* progressive est fréquente et va de pair avec l'altération de l'état général. Elle est parfois très accentuée : cas de Masson (3.800.000 G. R.), de Satanowsky (3.700.000), de Speares (3.500.000), de Riser et Sorel (3.200.000), de Jackson (3.000.000), de Beck et Mac Cleary (2.200.000).

Dans un cas de Jackson, le nombre des globules rouges passa de 3.250.000 en janvier 1926 à 2.000.000 en février 1929.

b) On a également signalé un « *état subleucémique* » (Villata, Shaw, Harding, Satanowsky, Masson, Beck, Riser, Janneney, de Harven).

c) Enfin, dans deux cas (n°s 45 et 47), on a pu trouver des *plasmocytes dans le sang*. Même en admettant que les examens hématologiques n'aient

pas toujours été faits dans tous les cas, on peut penser que cette « *plasmocytémie* » n'est pas très fréquente. Dans ces deux cas existait une tumeur de la rate, et en outre, dans le cas n° 45, des localisations ganglionnaires. Celles-ci se retrouvaient également dans les observations n°s 49 et 50 (fractures multiples).

FIG. 7. — *Plasmocytosarcome à type de « myélomes multiples ». Radiographie du crâne* (obs. 44).

D) EXAMEN DES URINES. — L'*albuminurie* est fréquente. La recherche des *albumoses de Bence-Jones* a été positive 9 fois sur 31; négative dans un cas où existaient à la fois une tumeur ganglionnaire cervicale et de multiples atteintes osseuses.

E) EXAMEN RADIOGRAPHIQUE. — Les lésions inscrites sur les clichés sont analogues à celles des plasmocytosarcomes solitaires, pour ce qui con-

cerne les os longs des membres. D'ailleurs, dans ces localisations multiples, point n'est besoin d'insister sur les caractères morphologiques des lésions osseuses : leur nombre considérable oriente tout de suite le diagnostic.

Dans quelques cas cependant, ce sont les altérations craniennes, apparues les premières, qui ont décelé le myélome par leur aspect très spécial (fig. 7). La voûte du crâne est criblée de taches claires, impossibles à dénombrer et de tailles inégales, les plus petites régulièrement arrondies ou ovalaires, les plus grandes à contour irrégulier, à bords déchiquetés. Seuls les myélomes réalisent de telles lésions, que l'on ne rencontre jamais dans les tumeurs métastatiques, ni dans les lésions inflammatoires.

⁂

L'ÉVOLUTION des plasmocytosarcomes multiples se fait constamment vers la mort. Les diverses thérapeutiques ont toujours été suivies de récidives ou de nouvelles localisations de la maladie. On doit cependant reconnaître que la cachexie, mode de terminaison le plus fréquent, progresse assez lentement. Certaines observations s'étendent sur plusieurs années; nous avons cité plus haut le cas n° 23 qui, suivi pendant deux ans, subit deux laminectomies, puis fut perdu de vue. Dans le cas n° 26, les troubles commencèrent en août 1900; une laminectomie fut pratiquée en décembre de la même année; le malade mourut de pneumonie en mars 1905 (cinq ans). Citons encore le cas n° 50 où, en dix ans, on a pu constater deux fois deux fractures successives du fémur et des fractures des deux humérus. Toutes ces lésions se consolidèrent. Puis apparut une tumeur ganglionnaire qui disparut après 15 séances de radiothérapie.

Cette sensibilité aux rayons de Rœntgen, comme au radium, est d'ailleurs mentionnée dans plusieurs observations. Devant la lenteur d'évolution et l'absence de métastases viscérales, on est en droit d'essayer, suivant les cas, soit une intervention chirurgicale (laminectomie en particulier), soit un traitement radiothérapique.

⁂

IV. — *CONCLUSIONS*

Au terme de cette *étude clinique*, on voit qu'il est impossible de réunir dans le même groupe tous les plasmocytosarcomes de la moelle osseuse. Les différences sont trop tranchées entre une néoplasie évoluant sur place, sans retentissement général grave, pouvant parfois guérir, et une atteinte

tumorale étendue à plusieurs pièces du squelette, aboutissant constamment à la mort par une cachexie lentement progressive. On ne peut pas non plus considérer cette dernière forme comme une généralisation de la première, car les observations montrent qu'une tumeur solitaire ne provoque qu'exceptionnellement d'autres localisations, toujours en petit nombre; et que les plasmocytomes multiples le sont d'emblée, sans qu'on puisse discerner la première atteinte osseuse.

On peut donc conclure que les plasmocytosarcomes se rencontrent :

1° Dans une *forme solitaire,* évoluant comme toute tumeur maligne d'abord localisée en un point de l'organisme ;

2° Dans une *forme à foyers multiples,* qui réalise un des aspects de la maladie de Kahler, et traduit une atteinte étendue, quasi générale, du tissu réticulo-endothélial médullaire.

⁂

Le caractère commun à ces deux types est la *structure histologique* : tissu tumoral formé exclusivement de plasmocytes. Cette identité structurale entraîne une conséquence évolutive et thérapeutique capitale : la même sensibilité au radium et à la rœntgenthérapie, sensibilité beaucoup plus prononcée que celle des autres tumeurs de la moelle osseuse, sarcome d'Ewing en particulier.

⁂

Du point de vue histogénétique, certains auteurs, dont Masson et Wolff, tendent à rapprocher les plasmocytes des lymphocytes alors que d'autres les rattachent aux myélocytes : question non encore élucidée.

Quant à leur place dans la classification des tumeurs, Oberling, se basant sur la structure histologique et sur la symptomatologie clinique, a montré qu'il existe :

1° Des réticulo-sarcomes tantôt indifférenciés, tantôt différenciés sans éléments cellulaires libres, sans formations vasculaires ; tumeurs totalement différentes de lymphocyto-, myélocyto- et plasmocytosarcomes proprement dits ;

2° Mais également des cas intermédiaires où la structure réticulaire s'oriente : *a)* tantôt vers la différenciation endothéliale vasculaire; *b)* tantôt vers la différenciation cellulaire libre, lymphoïde ou myéloïde.

Ces formes de transition montrent que ces tumeurs constituent un

groupe homogène, celui des sarcomes de la moelle osseuse dont la filiation est calquée sur celle des éléments normaux de la lignée réticulaire (tableau IV).

TABLEAU IV

Filiation comparée des éléments réticulaires normaux et des réticulo-sarcomes.

Cellule réticulaire indifférenciée. = **Réticulo-sarcome indifférencié.**			
Différenciation de soutien.	Différenciation vasculaire.	Différenciation hématopoïétique.	
		Lignée myéloïde. = *Réticulo-myélosarcome.*	Lignée lymphoïde. = *Réticulo-lymphosarcome.*
↓	↓	↓	↓
Cellule réticulaire fixe. = *Réticulo-sarcome différencié.*	Cellule endothéliale. = *Réticulo-endothélio-sarcome.*	Myéloblaste.	Lymphoblaste.
		↓	↓
		Myélocyte. = *Myélosarcomes.*	Lymphocyte. = *Lympho-sarcomes.*

Comme l'écrit Oberling, « l'existence de ces formes transitoires est « particulière à tous les processus prolifératifs du système hématopoïé- « tique. C'est en vain que les morphologistes et les cliniciens tâchent de « grouper ces affections en catégories bien distinctes : la nature les défie, « en montrant partout des formes intermédiaires qui conduisent d'une « entité à l'autre. C'est précisément dans ce domaine que le manque « absolu de notions étiologiques nous empêche de voir clair. Tant que « nous n'avancerons pas dans cette voie, toutes nos classifications gar- « deront l'empreinte du provisoire et de l'hypothétique ».

OBSERVATIONS RÉSUMÉES (1)

I. — PLASMOCYTOSARCOMES SOLITAIRES

Obs. n° 1 (Henry A. Christian, 1906). — H., 50 ans. Tumeur mastoïdienne remontant à trois ans. Exérèse chirurgicale : tumeur translucide, ferme, bien limitée par une capsule fibreuse.

Obs. n° 2 (von Verebely, 1906). — H., 52 ans. Tumeur de la cage thoracique, s'accroissant lentement. Violentes crises de dyspnée qui amènent à faire une trachéotomie. Mort de choc opératoire. A l'autopsie : tumeur sternale de la grosseur d'une pomme, adhérente à la trachée. Métastase hépatique.

(1) Toutes ces observations comportent un examen histologique ne laissant aucun doute sur la structure plasmocytaire. Aussi avons-nous jugé inutile de le mentionner pour chaque cas.

Obs. n° 3 (Karl Ewald, 1920). — H., 62 ans. Fracture spontanée de la clavicule droite. Cause indéterminée. Aucun autre symptôme. Aucune localisation osseuse ou viscérale.

Obs. n° 4 (Bernard Shaw, 1923). — H., 29 ans. Impotence fonctionnelle du bras droit à la suite d'un choc au niveau de l'humérus. L'examen radiographique montre la présence d'une tumeur humérale. Rien au niveau des autres organes. Intervention : après curettage du tissu néoplasique, très friable, rouge foncé ou grisâtre, pose d'un greffon tibial dans la cavité. Consolidation quinze jours après. Au bout d'un an, mobilité normale ; aucune récidive.

Obs. n° 5 (Stewart Taylor, 1923). — H., 43 ans. Obturation des cavités nasales par une masse néoplasique rougeâtre. Intervention: maxillaire supérieur et ptérygoïdes envahis par une tumeur ; curettage de celle-ci jusqu'à l'ethmoïde. Récidive locale traitée par les rayons X. Huit ans après, le malade semble définitivement guéri.

Obs. n° 6 (Stewart Taylor, 1926). — H., 34 ans. Douleur vive dans le bras droit au cours d'une partie de tennis. Puis douleurs intermittentes, souvent aiguës, avec impotence fonctionnelle. A l'occasion d'un traumatisme, la douleur devient intolérable. La radiographie montre une tumeur de la partie supéro-externe de l'humérus avec fracture pathologique au tiers supérieur. Amputation. Aucune récidive.

Obs. n° 7 (Erich Zdansky, 1927). — F., 64 ans. Fracture spontanée du fémur. Radiographie. Image anormale au niveau du foyer de fracture.

Obs. n° 8 (Nicod, de Lausanne, 1928). — Tumeur de la crête iliaque. Aucune autre localisation. Extirpation simple, sans large résection osseuse. Guérison qui pouvait sembler définitive trois ans après l'intervention.

Obs. n° 9 (Polson et Shires, 1928). — H., 72 ans. Fracture du fémur gauche : chute dans un escalier. Radiographie : fracture au tiers moyen à caractères pathologiques. Gouttière plâtrée. Mort au cours d'une intervention chirurgicale pour perforation d'ulcère duodénal. Autopsie : néoplasme fémoral unique.

Obs. n° 10 (Martin, Dechaume et Levrat, 1928). — F., 56 ans. Douleurs dans la hanche gauche, irradiant jusqu'au genou, exagérées par les mouvements et obligeant même la malade à rester au lit. Déformation de la cuisse gauche élargie par l'œdème ; raccourcissement du membre de 6 centimètres. Radiographie : déformation et boursouflement du col fémoral avec intégrité de la tête. Intervention : désarticulation après ligature de l'iliaque externe. Aucune récidive deux ans après.

Obs. n° 11 (Charles F. Geschickter, 1929). — H., 44 ans. Douleurs violentes dans la cuisse gauche à l'occasion d'un effort. Radiographie : plages de destruction médullaire, entre la ligne intertrochantérienne et la portion supérieure de la diaphyse fémorale. Corticale et périoste intacts. A l'intervention, masse semi-fluide, mi-partie rouge, mi-partie jaune. Quatre mois plus tard, nouvelle fracture pathologique au même endroit.

Obs. n° 12 (Herbert Rogers, 1930). — H., 34 ans. Fracture du fémur droit (en glissant sur le pavé). Extension continue, massages et plâtre. Six semaines plus tard, examen radiographique : aspect en nid d'abeille avec raréfaction osseuse

aux environs. Première opération (juin 1927): curettage de la tumeur et pose dans la cavité de 150 milligrammes de radium, que l'on retire le lendemain ; deuxième opération (novembre 1927): nouveau curettage, nouvelle mise en place de radium (140 milligrammes) pendant deux jours ; troisième opération (janvier 1928) : nouveau curettage de la cavité, remplissage au plâtre de Paris ; quatrième opération : désarticulation de la cuisse. Guérison définitive.

Obs. n° 13 (Warren G. Harding et Théodore S. Kimball, 1931). — H., 60 ans. Douleurs dans la cuisse gauche depuis dix-huit mois. Douleurs locales intolérables, suivies d'une impotence fonctionnelle totale. Radiographie : fracture pathologique du fémur avec aspect d'ostéolyse pure. Plâtre. Consolidation. Un an plus tard, nouvelles douleurs, nouvelle fracture. Désarticulation de la cuisse; mort par choc opératoire.

Obs. n° 14 (Nemours, 1931). — H. Abcès à répétition du maxillaire supérieur consécutifs à un traumatisme remontant à deux ans. Quatre ans plus tard, tuméfaction à l'apex de la prémolaire et de la canine supérieure droite ; cette tuméfaction disparaît ; dix ans plus tard, nouvelle tuméfaction dans la région palatine avec douleurs légères. Radiographie : zones de raréfaction osseuse à bords déchiquetés. Extirpation de la tumeur sous anesthésie locale. Traitement radiothérapique. Aucune récidive dix-huit mois après.

Obs. n° 15 (Busser et Lichtenberger, 1933). — F., 52 ans. Douleurs lombaires, d'abord faibles, puis violentes, continuelles, entraînant une impotence fonctionnelle complète. Corset plâtré, puis appareil en celluloïde : les douleurs cèdent pendant un an, pour reprendre avec une nouvelle acuité. On fait alors un diagnostic de compression médullaire localisée à la hauteur de L2 et L4. Intervention (Lascaux) : lames de L3 perforées par des bourgeons qui font saillie dans les gouttières vertébrales. Laminectomie de L1, L2, L3, L4. Au niveau de L3 et de L4, canal rachidien rempli par une tumeur bourgeonnante, saignant facilement. Corset plâtré. Traitement radiothérapique. Récidive deux ans plus tard. Atténuation par un deuxième traitement radiothérapique. Mort.

Obs. n° 16 (Satanowky, 1937). — F., 36 ans. Douleurs du membre inférieur droit. Flexion permanente. Adduction et rotation externe. Atrophie musculaire importante. Examen radiologique : luxation intra-cotyloïdienne du fémur. Décalcification discrète de l'aile iliaque correspondante. Perte de substance au niveau de la ligne innominée. Tête normale. Mort d'hémorragie cérébrale.

Obs. n° 17 (F. Busser et L. Bugaut, 1937). — H., 53 ans. Rhumatisme cervical avec tuméfaction locale. Radiographie : toute la colonne vertébrale est normale. Salicylate de soude. Amélioration immédiate.

Six mois plus tard, douleurs lombaires assez vives, également étiquetées « rhumatismales » : salicylate intra-veineux. Aucun résultat. Les douleurs augmentent, irradient dans les membres inférieurs et sont réveillées par la moindre tentative de mobilisation. Par la suite, paraplégie presque complète avec constipation opiniâtre, troubles sphinctériens et défaillance cardiaque. Radiographie : destruction presque complète de la douzième vertèbre dorsale ; colonne cervicale normale. Mort dans le collapsus. Autopsie : volumineuse tumeur au niveau de D11, D12 et L1. Petit noyau à la face interne du plastron costal, sur la ligne mamelonnaire, à la hauteur de la 6e côte.

Obs. n° 18 (R. Massart, F. Busser et M. Hugueny, 1938). — F., 40 ans. Douleurs dans la hanche gauche. Gêne dans la station de bout prolongée qui aug-

mente d'intensité. A l'occasion d'un examen, douleur brusque s'accompagnant d'impotence fonctionnelle complète du membre inférieur. Signes de fracture évidents. Radiographie incomplète. Deux mois plus tard, la mobilité persiste. Raccourcissement de 6 centimètres, pied en rotation externe. Radiographie : déformation en crosse immédiatement au-dessous du petit trochanter, soufflure de l'os qui paraît creusé d'une grande cavité claire, limitée par une coque osseuse mince en dedans, très épaisse au dehors. A l'intervention, masse tumorale, friable, saignante, que l'on enlève à la curette. Quelques jours plus tard, brusque crise de défaillance cardiaque et mort.

Obs. n° 19 (Isidor et Hugueny, 1938). — F., 83 ans. Volumineuse tuméfaction à la partie interne du sillon sous-mammaire gauche. A l'intervention, tumeur molle, se continuant par un volumineux trajet jusqu'au sternum. Celui-ci est atteint de lésions tumorales nettes.

II. — PLASMOCYTOSARCOMES MULTIPLES

a) *Sans participation extra-osseuse.*

Obs. n°s 20 (Wright, 1900). — H., 54 ans. Tumeur arrondie, 11 centimètres de diamètre, molle, légèrement pulsatile, au niveau du sternum. Plusieurs nodules costaux. Radiographie : lésions des 5e, 7e, 8e, 11e et 12e côtes gauches, 7e et 8e côtes droites. Destruction de la presque totalité du sternum.

Obs. n° 21 (Hamburger, 1901). — F. Impotence fonctionnelle du bras gauche avec douleurs persistantes, puis apparition d'une tumeur du volume d'un œuf de poule sur le crâne, puis douleur de la jambe gauche. Autopsie : tumeurs du fémur, de l'os iliaque, de la clavicule, du sternum, de l'omoplate et du crâne. Aucune métastase viscérale.

Obs. n° 22 (Parkes-Weber, 1903). — H., 50 ans. Douleurs de la région scapulaire étiquetées rhumatisme chronique. Mort de cachexie. Autopsie : tumeur ayant envahi plusieurs vertèbres et les épiphyses fémorales. Aucune métastase viscérale.

Obs. n° 23 (Henry A. Christian, 1904). — H., 42 ans. Douleur brusque à la pointe de l'omoplate avec irradiations dans le bras gauche. Trois tumeurs sur le crâne, une au niveau du gril costal. Laminectomie sur C7 et D1 : lames vertébrales érodées par une tumeur gélatineuse enlevée à la curette. Amélioration notable. Puis, huit mois après, deuxième laminectomie sur D3 et D4. Les tumeurs craniennes augmentent de volume (orange). Exérèse de la plus grosse d'entre elles, et de deux tumeurs apparues à la partie supérieure du bras droit.

Obs. n° 24 (Quackenboss et Verhoeff, 1906). — H., 50 ans. Diplopie, exophtalmie gauche et tuméfaction sternale (6 cm. × 8 cm.). Exérèse de la tumeur orbitaire, molle, transparente, jaunâtre, rassemblant à du tissu adipeux. Quatre nouveaux noyaux néoplasiques au niveau de la cuisse. Mort deux mois après l'intervention.

Obs. n° 25 (Berblinger, 1909). — H., 59 ans. Douleurs thoraciques continuelles Examen radiologique : lésion importante du manubrium, tumeur de la diaphyse et de l'épiphyse d'un humérus.

Obs. n° 26 (Henry A. Christian, 1910). — H., 79 ans. Violentes douleurs entre les deux épaules, puis difficulté progressive à la marche et troubles importants de la miction. Réflexes superficiels abolis. Sensibilité diminuée au-dessous de D8. Quelques temps après, abolition totale de la sensibilité et ataxie locomotrice typique. Laminectomie, de D1 à D4 : corps vertébral et lames de D4 remplis de tissu mou, rouge vif. Grosse amélioration. Quatre ans après, nouvelles douleurs et troubles de la sensibilité au niveau de l'acromion droit. Mort par pneumonie. Autopsie : fracture de la 7e côte droite avec nodules néoplasiques sur les 3e, 5e et 6e côtes gauches. Lésion analogue au niveau de la tête de l'humérus.

Obs. n° 27 (Simmonds, 1900). — Découverte d'autopsie chez un homme de 63 ans. Nombreuses petites tumeurs osseuses molles ; corticale partout diminuée d'épaisseur, mais sans déformations osseuses. Aucune métastase viscérale.

Obs. n° 28 (Krjukoff, 1911). — H., 60 ans. Tumeurs multiples du crâne, indolentes, variant de la grosseur d'une tête d'épingle à celle d'une grosse noisette.

Obs. n° 29 (Versé, 1912). — Versé parle de deux cas de « plasmomes » dont l'un donnait l'impression d'un abcès « hyperplasique ». L'autre rappelait davantage une tumeur maligne et l'on trouvait à l'origine un traumatisme important. Dans ce second cas, des tumeurs également plasmocytaires s'étaient développées dans la plupart des os du squelette.

Obs. n° 30 (Warstat, 1913). — F., 48 ans. Douleurs constantes dans l'abdomen et les jambes, suivies de paraplégie totale. Réflexes rotuliens très vifs, réflexes abdominaux abolis. Tuméfaction douloureuse à la pression sur la 12e côte.

Obs. n° 31 (Beck et Mac Cleary, 1919). — H., 55 ans. Douleurs sus-sternales irradiant vers les épaules, avec tuméfaction au niveau de l'extrémité interne de la clavicule droite. Tuméfaction analogue sans fluctuation ni crépitation sur la 2e côte gauche. Autopsie : fracture pathologique du manubrium, tumeurs du sternum, de la 2e côte gauche, des deux clavicules.

Obs. n° 32 (Masson et Wolff, 1920). — H., 62 ans. Douleurs violentes de l'épaule gauche, qui deviennent intolérables, s'exacerbant pendant la marche. Autopsie : côtes criblées de taches hémorragiques, se coupant facilement au couteau ; sternum et clavicules dans un état analogue. Tumeur de la 3e côte droite, du volume d'un œuf de poule, de couleur violacée, envahissant les pectoraux et soulevant la peau ; périoste refoulé par la tumeur et formant une coque ininterrompue. Lésion analogue de la 7e côte gauche ; métastases dans le foie et le pharynx.

Obs. n° 33 (Martin et Colrat, 1920). — H., 39 ans. Violentes douleurs dorso-lombaires évoluant vers une paraplégie avec contracture. Réflexes exagérés ; signe de Babinski. Rétention d'urine. Constipation. Masse dure, indolente, dans la région du psoas gauche. Radiographie : image caractéristique de tumeur de la colonne lombaire. La paralysie évolue vers une paraplégie flasque et le malade meurt en état de cachexie avancée. Autopsie : nodosités au niveau d'une fracture ancienne de la 4e côte droite. Tumeur volumineuse de L2 et L3 ayant envahi les parties molles et en particulier le psoas. Tumeurs analogues de D6 et D7.

Obs. n° 34 (J. Speares, 1921). — H., 44 ans. Impotence fonctionnelle totale des membres inférieurs, avec douleurs intenses à la face externe de la jambe droite.

Radiographie : raréfaction osseuse générale du pelvis. Autopsie : le sternum se fracture de lui-même lors de la désarticulation sterno-claviculaire. Il contient une tumeur semi-transparente avec zones d'un rouge sombre ou d'un gris jaunâtre. Lésions analogues de six côtes. Tumeurs dans la cavité médullaire du grand trochanter et de l'os iliaque à gauche. Les tissus mous sont respectés, l'examen du crâne montre une raréfaction osseuse généralisée sans géodes.

Obs. n° 35 (Pentman, 1925). — Trouvaille d'autopsie. Voûte du crâne truffée de lésions néoplasiques.

Obs. n° 36 (I. Bertrand et Soupault, 1927). — F. Douleur violente en transportant un seau d'eau et mobilité anormale du bras droit. Tumeurs frontale et cranienne pseudo-fluctuantes. Puis tumeur du maxillaire inférieur droit et métastases dans le sein gauche et le vagin.

Obs. n° 37 (Riser et Sorel, 1927). — H., 51 ans. Céphalées violentes, paralysie faciale gauche passagère, puis douleurs hémi-craniennes gauches incessantes. Examen radiologique : sur le crâne, semis d'innombrables taches arrondies ou ovalaires, métastases probables d'une tumeur de la base ; décalcification intense de la région turcique. Autopsie : crâne parsemé de taches noirâtres de la grosseur d'une lentille, recouvertes par la table externe, amincie à leur niveau. Une métastase à la partie postérieure de chacun des pariétaux. Cervelet refoulé par une tumeur lobulée, rose et molle, du volume d'une mandarine, occupant la portion pétro-tympanique de l'os temporal.

Obs. n° 38 (de Harven, 1927). — F., 66 ans. Tumeur de la grosseur d'un œuf de poule dans la région temporale gauche, non douloureuse. Cachexie avancée. Examen radiologique : voûte cranienne montrant une série de taches transparentes, de petites dimensions, parfois confluentes (environ une centaine), destruction faisant penser à un foyer d'ostéomyélite. L'os conserve la netteté de ses contours extérieurs. Image analogue au niveau des os de la face, des côtes, des vertèbres, du sternum, des omoplates, des humérus, des fémurs, du bassin, des radius.

Obs. n° 39 (Villata, 1928). — H., 65 ans. Tumeur de la région occipitale, très vasculaire, ayant perforé le crâne et comprimant la dure-mère. Exérèse. Enorme récidive trois mois plus tard. Mort de paraplégie.

Obs. n° 40 (W. Colley, 1931). — Enorme tumeur fémorale, avec fracture pathologique et envahissement de la région sacrée : paraplégie totale.

Obs. n° 41 (Holm, 1932). — H., 73 ans. Exophtalmie droite importante. Examen radiologique : petite abrasion du bord inférieur de l'orbite. Un an plus tard, tumeur du trochanter gauche. Radiothérapie. Mort. Autopsie : volumineuse tumeur de l'orbite atteignant par contiguïté la base du crâne, mais sans métastases craniennes vraies. Trochanter presque totalement détruit.

Obs. n° 42 (Epersen, 1937). — Malade de 59 ans, consultant pour des douleurs lombaires avec lordose accentuée. Radio : lésions néoplasiques de D3, D4, D5 et C7.

Obs. n° 43 (Bérard, 1937). — H., 56 ans. Point de côté violent sans dyspnée, et douleurs sciatiques, rendant la marche impossible. Masse très douloureuse dans la fesse droite. Nodosités de la taille d'une orange sur les 10e et 11e côtes

gauches, puis sur la crête iliaque droite. Radio : lésions destructives pures au niveau de l'aile iliaque droite, à l'emporte-pièce, sans réaction périostique. Au niveau de la 10e côte, type lacunaire à peu près pur.

Obs. n° 44 (Thiébaut, 1938). — H., 51 ans. Tuméfaction du bras gauche, s'accroissant progressivement et aboutissant à une fracture spontanée de l'humérus gauche (traumatisme minime). Radio : atteinte néoplasique de presque tous les os du squelette. Clavicule droite presque totalement disparue à son extrémité interne. Manubrium sternal, C1, D1, montrent des lésions ostéolytiques nettes. Géodes faisant penser à un aspect de kyste osseux au niveau de la diaphyse des deux humérus. Aspect lacunaire typique au niveau des os du crâne.

b) *Avec participation hémo-lymphopoïétique extra-osseuse.*

Obs. n° 45 (Auerbach et Schridde, 1909). — Malade présentant un myélome multiple avec tumeur de la rate et lésions ganglionnaires trachéobronchiques, cervicales et axillaires. Chacune de ces tumeurs était à type plasmocytaire ; présence de plasmocytes dans le sang.

Obs. n° 46 (Jackson, 1920). — H., 46 ans. Tumeur douloureuse de l'amygdale et tumeur thoracique droite, disparues après traitement par curiethérapie. Six ans plus tard, douleurs violentes dans la région sacro-iliaque et tumeur cervicale droite.
Radiographie : tumeurs du crâne, des côtes, de l'ilion, des fémurs. Mort d'anémie aiguë.

Obs. n° 47 (Piney, 1924). — Malade soigné pour leucémie et présentant en même temps des tumeurs du sternum, des côtes, de la rate, du foie. Chacune d'elles était histologiquement une culture pure de plasmocytes, que l'on retrouvait dans le sang.

Obs. n° 48 (Jackson, 1929). — H., 63 ans. Tumeur cervicale ganglionnaire ; exérèse. Douleurs dans la hanche gauche de plus en plus vives.
Radiographie : zone arrondie de destruction dans la crête iliaque et le col du fémur.

Obs. n° 49 (Jeanneney, 1930). — H., 71 ans. Fractures itératives du fémur, de l'humérus, puis du coude. Volumineuse masse ganglionnaire cervicale.
Radiographie : tumeur se détachant avec une grande netteté; caractères de diffusion, de destruction intense du tissu osseux. *Crâne* : perforation des frontaux, pariétaux, occipitaux, à l'emporte-pièce, laissant fuser à l'extérieur des masses tumorales opaques assez bien circonscrites. *Humérus* : tumeur d'aspect polykystique, qui souffle la corticale sans la détruire. *Fémur* : énorme tumafaction au tiers inférieur avec fracture pathologique. Dans presque tous les os, lésions analogues : géodes assez bien limitées, logées dans la diaphyse, séparées par des espaces clairs sans réaction ostéogénique à l'entour. Sur un cotyle et le col du fémur correspondant, aspect pommelé, en taches de léopard. L'extrémité supérieure du radius semble comblée par de petits alvéoles juxtaposés, séparés par des cloisons très fines. Effondrement de C3 et C4; aspect tacheté de la plupart des autres vertèbres.

Obs. n° 50 (Sabrazès, 1931). — H., 71 ans. Maladie osseuse quasi généralisée. Symptôme révélateur, huit ans auparavant : fracture au tiers inférieur du fémur droit.

Radiographie : territoire d'aspect vacuolaire apparaissant en clair dans le canal médullaire du fémur et de l'humérus; fracture pathologique de ce dernier. Par la suite, nouvelle fracture de l'humérus et tumeurs ganglionnaires cervicales cédant à un traitement radiothérapique.

III. — PLASMOCYTOSARCOMES DE TYPE DOUTEUX
Observations incomplètes.

Obs. n° 51 (Abrikossoff, 1903). — Malade porteur d'une tumeur osseuse isolée (?) dont on ne précise pas la localisation.

Obs. n° 52 (Hoffmann, 1904). — H., 68 ans. Tuméfaction au niveau de la jambe gauche (?) non douloureuse.

Obs. n° 53 (Sternberg, 1904). — Tumeur osseuse envoyée pour examen histologique. Localisation non précisée.

Obs. n° 54 (Aschoff, 1906). — F., 56 ans. Douleurs au niveau du dos et des hanches exagérées par la marche. Cyphose importante. Autopsie : sternum de consistance molle. Côtes extrêmement fragiles, que l'on sectionne facilement au couteau. Lésion analogue pour l'os iliaque.

Obs. n° 55 (Menne, 1906). — Cet auteur rapporte deux cas de tumeur de la moelle osseuse. Localisation non précisée. Diagnostic histologique : plasmocytosarcome.

Obs. n° 56 (Gluzinski et Reischenstein, 1906). — H., 57 ans. Tuméfaction accentuée de la cage thoracique. Puis douleurs du côté droit et de la cuisse gauche.

Obs. n° 57 (Jores, 1906). — Tumeur osseuse à localisation non précisée.

Obs. n° 58 (Occhi, 1907). — Malade présentant une tumeur osseuse à localisation non précisée.

Obs. n° 59 (Arvid, Walgren, 1920). — F., 41 ans. Tumeur du maxillaire droit avec névralgie faciale intense.

Obs. n° 60 (Welthard, 1924). — Laminectomie sur C6, C7 et D1, dont les corps apparaissent comme complètement détruits. La tumeur envahit le canal médullaire et comprime la moelle. Muscles paravertébraux également envahis. Mort d'hémorragie dans les jours qui suivent l'opération.

Obs. n° 61 (Coley, 1926). — Malade hospitalisé pour douleurs violentes de la jambe droite. Impotence fonctionnelle à peu près totale. L'examen radiologique fait hésiter entre ostéite fibro-kystique et sarcome giganto-cellulaire.

BIBLIOGRAPHIE

ARAGONA : *Arch. Ital. di anat. e istol. pat.*

ASHOFF : *Arz. Verein zu Marbug.*, 20 décembre 1905, et *Münchner Med. Wochenschr.*, 1906.

AUERBACH et SHRIDDE : Cité par VOGT : *Frankfurt Ztschr. f. path.*, 10, 1912, p. 139.

BASSET et SCAPIER : *Monde médical*, 4, 1er janvier 1937.

BECK et MAC CLEARY : *Journ. med. Association*, 72, 1919, p. 480.

BENCE JONES : *Phil. Trans. of the Royal Societe*, Londres, 1938.

BÉRARD : *Bull. Ass. fr. du Cancer*, mai 1937, p. 370.

BERBLINGER : *Frankf. Zeit. f. Path.*, 1911, V.

BLACKLOCK et MAC ARTNEY : *Journ. Path. and Bact.*, 35, janvier 1932.

BLUMENFELD : *Ann. Otol. Rhin. et Laryngologie*, 45, juin 1936, p. 436.

BUSSER et BUGAUT : *Ann. d'Anat. Path.*, t. 14, n° 5, mai 1937.

BUSSER et LICHTENBERGER : *Ann. d'Anat. Path.*, t. 10, 1933, p. 202.

CAMPLANI : *Radiol. med.*, avril 1931, 434.

CAPPEL et MATHERS : *Journ. Laryng. and otol.*, mai 1935, p. 340.

CHRISTIAN (H.) : *Journ. of Exp. Medic.*, 9, 1907, p. 326.

COLEY (W.) : *Ann. Surg.*, 1931.

EWALD (K.) : *Wien. Klin. Wochenschr.*, 10, 1920, p. 169.

FAVRE et DUBREUIL : *Arch. anat. micr.*, décembre 1925, p. 303.

GESCHICKTER (C.-F.) : *Ann. Surg.*, 92, 1930, p. 425.

GLUZINSKI et RICHENSTEIN : *Wien. Klin. Wochensch.*, n° 12, 1906.

GRONDWALD : *Zentralbl. f. Chir.*, 58, mars 1931.

GUNSETT : *Bull. Ass. fr. du Cancer*, t. 19, n° 5, 1930, p. 354.

HARDING et KIMBALL : *Journ. of Cancer*, t. 16, 1932, p. 1184.

DE HARVEN, MURDOCH et CAHEN : *Journ. de Radiol. et d'Elect.*, 12, avril 1928, p. 189, et *Bull. du Cancer*, 16, avril 1927, p. 287.

HOFFMANN : *Ziegler's Beiträge*, 25, 1904, p. 317.

JACKSON PARKER et BERTHEA : *Am. J. Med. Sc.*, février 1931.

JEANNENEY et MATHEY-CORNAT : *Arch. franco-belges de Chir.*, 32, juin 1930.

JORES et BRUN : *Folia Hemat.*, 55, 1936.

KRJUKOFF : *Folia Hoem.*, Leipzig, 12, 1911, p. 372.

MARTIN et COLRAT : *Bull. Ass. fr. du Cancer*, 15, novembre 1920.

MARTIN, DECHAUME et BOURRAT : *Bull. Ass. fr. du Cancer*, janvier 1925.

MARTIN, DECHAUME et LEVRAT : *Bull. Ass. fr. du Cancer*, 1928, p. 537.

MASSART, BUSSER et HUGUENY : *Ann. d'Anat. Pathol.*, 1938, p. 1040.

MASSON et WOLF : *Bull. Ass. fr. du Cancer*, 15 novembre 1920.

NEMOURS, PERROT et CROQUEFER : *Rev. de Stomat.*, 1931, p. 457.

NICOD : Cité par MARTIN, DECHAUME et LEVRAT.

OBERLING : *Bull. Ass. fr. du Cancer*, mai 1928.

OBERLING et RAILEANU : *Bull. Ass. fr. du Cancer*, mai 1932.

OCCHI : *Sul morbo di Kahler*, Milan, 1907.

PARKES-WEBER et LEDINGHAM : *Proceed. Roy. Soc. of Med.*, avril 1909.

PENTMAN : *Virch. Arch.*, 1925, p. 161.

PINEY : *Folia Hemat.*, 1913, p. 227.

POLSON et SHIRES : *Brit. Journ. of. Surg.*, 1933, p. 373.
QUAKENBOOS et VERHOFF : Cité par CHRISTIAN.
RASZEJA et ZEYLAND : *Polska Gaz. Lek.*, septembre 1927.
RISLER et SOREL : *Ann. de Méd.*, 26 novembre 1929.
SABRAZÈS, JEANNENEY et MATHEY-CORNAT : *Bull. Ass. fr. du Cancer*, janvier 1931.
SATANOWSKY, LASCANA GONZALEZ et VELASQUEZ : *Prensa med. Argent.*, 1934, p. 1900.
SHAW : *Journ. Pathol. and Bact.*, 1923, p. 125.
SIMMONDS : *Deutsche Med. Wochensch.*, 1912, p. 435.
SPEARES : *Dublin J. Med. Sc.*, mai 1921.
STEWART-TAYLOR : *Journ. Path. and Bact.*, juillet 1932.
VEREBELY : *Beitr. z. klin. Chir.*, 1905, vol. XLVIII.
VERSÉ : *Bericht über die XV. Tagung der Deuts. Pathol. Gesellsch.*, 1912.
VILLATA : *Arch. Sc. Méd.*, mars 1928, p. 164.
WALLGREN : *Upsala Läkar Förh.*, 1920, p. 113, et *Virch. Arch.*, 1921, p. 381.
WALTHARD : *Schweiz. med. Wochensch.*, 1924, t. V.
WARSTAT : *Zieg. Beitr.*, 1913, n° 55.
WEBER : *Amer. Journ. of Med. Sc.*, 1903, p. 644, et *Journ. of Pathol. et Bacteriol.*, 1903, p. 172.
WRIGHT : *Journ. Boston Soc. of Med. Sc.*, 1900.
ZDANSKY : *Fortsch. a. d. Geb. d. Röntgenstr.*, août 1927.
ZININGER : *Amer. Med. Journ.*, 1904, p. 637.

Travail du Laboratoire d'Anatomie de la Faculté de Marseille
(Professeur Corsy)

LES ARTÈRES DE LA GLANDE MAMMAIRE

par

Michel SALMON

La grande vogue de la chirurgie esthétique donne un regain d'actualité à l'étude de la vascularisation de la glande mammaire.

Jusqu'à ces derniers temps, les classiques enseignaient que la glande mammaire est vascularisée par des branches de l'axillaire, de la mammaire interne et des intercostales. Piet, dans sa thèse, en 1903, confirmait cette opinion. Mais, plus récemment, quelques travaux semblaient contredire ces données généralement admises.

Ces contradictions ont éveillé notre curiosité ; à notre tour, nous avons étudié la vascularisation artérielle du sein.

MOYENS D'ÉTUDE

Nous avons disséqué quatorze seins de femmes adultes jeunes.

Ce nombre peut paraître assez faible; et cependant, pour l'atteindre, il nous a fallu quatre ans. Il est très difficile, en effet, de trouver le « matériel » nécessaire : rarement, les cadavres de femmes jeunes échouent à l'amphithéâtre; sur 100 cadavres mis à la disposition de la Faculté au cours de l'année, on en trouve seulement deux ou trois de femmes âgées de 20 à 45 ans (1).

Pour mener à bien une étude des vaisseaux du sein, il est obligatoire de disséquer des sujets jeunes, car, à partir de la ménopause, la glande mammaire s'atrophie rapidement, les vaisseaux diminuent considérablement de volume et deviennent moins perméables à l'injection.

(1) Nous n'avons pu nous procurer des glandes mammaires en période d'allaitement. Il est probable que, à cette période, la circulation artérielle présente quelques modifications.

C'est pourquoi, à titre de comparaison, nous avons disséqué quelques sujets âgés ayant dépassé la ménopause. Tantôt la masse réplétive ne pénétrait pas dans les branches de l'axillaire, tantôt elle ne pénétrait pas dans celles de la mammaire interne.

La question de l'âge est donc ici de toute première importance. Les auteurs, dans l'interprétation de leurs résultats, en ont-ils toujours tenu compte ? Leurs conclusions si différentes permettent d'en douter.

Tous les cadavres que nous avons disséqués avaient reçu une injection par la carotide gauche (suivant la technique que nous avons décrite dans nos ouvrages antérieurs) (1).

La masse employée est ainsi composée :

Huile de lin : 600 grammes. Colophane pilée : 1.000 grammes. Acide phénique cristallisé : 500 grammes. Minium : 2.500 grammes. Ether sulfurique : 500 grammes.

Les détails de préparation de cette masse sont décrits dans nos ouvrages précités, nous insistons seulement sur la nécessité de se servir d'un minium en poudre impalpable qui puisse pénétrer facilement dans les plus fines ramifications artérielles.

L'injection totale du cadavre pour ce genre de recherches est indispensable : pour obtenir des résultats très exacts, il y a toujours intérêt à se rapprocher des conditions mécaniques du vivant.

Piet, Kauffmann et d'autres ont pratiqué surtout des injections partielles dans la mammaire interne, dans la sous-clavière et les intercostales. Ce procédé est extrêmement défectueux, car un rien, une petite fuite par une artère non liée, une bulle d'air, une légère pression sur une partie de la pièce, suffisent pour fausser les résultats. Sur certains clichés radiographiques de quelques publications, on voit nettement que les pièces ont été incomplètement injectées.

Toutes nos dissections ont été faites par nous à la loupe binoculaire et chaque préparation a été dessinée dans ses moindres détails.

La *radiographie* a permis de préciser de nombreux points. Chaque glande mammaire a été radiographiée sur deux clichés :

Sur le premier, elle est entourée de ses enveloppes cellulo-adipeuse et cutanée ;

Sur le second, elle en est complètement dépouillée.

L'étude comparative des deux clichés permet de différencier parfaitement les rameaux artériels proprement glandulaires et les rameaux extra-glandulaires.

(1) *Artères des muscles des membres et du tronc.* Masson, 1933. — *Artères des muscles de la tête et du cou.* Masson, 1936. — *Artères de la peau.* Masson, 1937.

⁂

Ce travail est divisé en deux parties :

La première expose les résultats de la *dissection*; la seconde ceux de la *radiographie*.

Nous avons laissé de côté tout ce qui concerne la distribution microscopique des artères, notre but principal étant de faire une *étude médico-chirurgicale* des artères de la glande mammaire.

ÉTUDE MACROSCOPIQUE

Les artères de la glande mammaire tirent leur origine de trois systèmes :

axillaire, mammaire interne, intercostal.

A. — Branches de l'artère axillaire.

L'artère axillaire donne deux ou trois artères à la glande. L'une d'entre elles, plus grosse que les autres, constitue l'*artère principale externe* (fig. 1).

Celle-ci naît de la mammaire externe (six fois), de la scapulaire inférieure (trois fois), directement de l'axillaire (trois fois) et par un tronc commun avec une artère musculaire (deux fois).

Son calibre varie entre 1 et 2 millimètres, suivant le développement de la glande.

Elle se dirige obliquement en bas, en dedans et en avant, cheminant au milieu du tissu cellulo-graisseux de l'aisselle en côtoyant plus ou moins le bord inférieur du grand pectoral.

Arrivée au voisinage de la paroi thoracique, elle perfore la cloison aponévrotique de la base de l'aisselle, va très vite à la rencontre du prolongement axillaire de la glande mammaire, et chemine ensuite à la face superficielle de la glande, près de son bord externe jusqu'au niveau de son bord inférieur, où elle se termine différemment suivant les cas.

Ses rapports ne sont pas les mêmes dans sa portion extra-glandulaire et dans sa portion pré-glandulaire.

1° Dans sa *portion extra-glandulaire*, l'artère principale externe est située en avant de la branche perforante du troisième nerf intercostal, du pédicule vasculo-nerveux des muscles grand rond et grand dorsal et du nerf du grand dentelé.

Deux fois seulement, nous l'avons vue passer derrière le pédicule du grand dorsal.

Ses rapports avec le grand pectoral varient naturellement avec le niveau de son origine.

Dans le cas d'origine haute (naissance directe de l'axillaire), cette artère est recouverte par le grand pectoral.

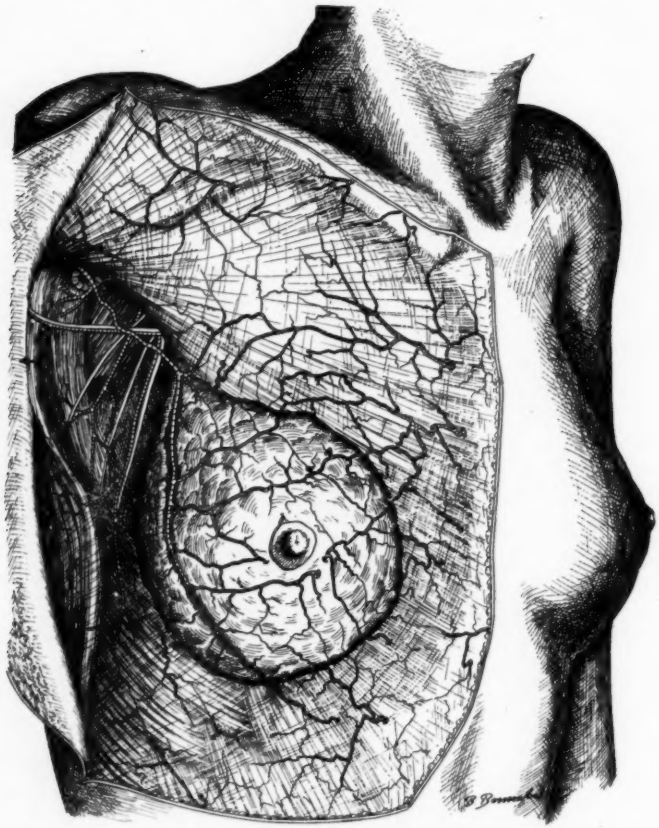

FIG. 1. — *Jeune femme de vingt-trois ans* (dessin d'après nature). *Artères de la glande mammaire droite.*
Remarquer l'importance de l'artère principale externe.

Dans le cas d'origine basse (naissance de la mammaire externe), elle quitte rapidement la face profonde du grand pectoral et même s'éloigne de son bord inférieur.

2° Dans sa *portion pré-glandulaire,* l'artère chemine au contact de la glande quelquefois au fond d'un petit sillon. Presque toujours elle reste éloignée de la face profonde de la peau dont elle est séparée par la couche de tissu cellulo-adipeux pré-mammaire. Ce fait prouve donc que l'artère principale externe est une artère véritablement glandulaire, ce qui ne l'empêche pas d'ailleurs d'envoyer plusieurs rameaux assez importants aux téguments.

DISTRIBUTION. — L'artère principale externe donne des branches collatérales et terminales.

Les *branches collatérales* sont extrêmement nombreuses : elles sont glandulaires, cutanées, cellulo-adipeuses.

Les *collatérales glandulaires,* d'après leur direction, sont externes ou internes.

Les *collatérales externes* sont constituées par de tout petits rameaux de 7 à 12 millimètres de longueur. Sur les bonnes préparations, on en compte six ou huit. Ils se dirigent obliquement, cheminent un instant à la face superficielle de la glande et pénètrent ensuite dans l'épaisseur du tissu glandulaire.

Les *collatérales internes* sont plus importantes.

Leur calibre est très variable.

Passons rapidement sur cinq ou six petites artérioles semblables aux collatérales externes qui s'enfoncent rapidement dans la mamelle.

Mais, à côté de ces rameaux insignifiants, signalons plusieurs branches (trois ou quatre) qui ont un volume plus considérable :

Ces branches naissent généralement sur le côté interne du tronc principal, rarement sur son flanc antérieur ou postérieur.

Ensuite, elles se dirigent franchement en dedans suivant un trajet transversal ou légèrement oblique (en haut pour les branches supérieures; en bas pour les branches inférieures).

Elles cheminent en avant de la glande à laquelle elles sont rattachées par de fins rameaux.

Les *branches supérieures,* après avoir irrigué la face antérieure de la glande, s'anastomosent à plein canal avec les artères cutanées issues des première ou deuxième branches perforantes de la mammaire interne. Ces anastomoses sont multiples.

Les *branches inférieures* émettent quelques rameaux-crampons au moyen desquels elles s'agrippent à la glande.

Parvenues au voisinage du mamelon, elles se terminent en s'anastomosant avec d'autres artères venues de la profondeur du sein (artères sur lesquelles nous reviendrons dans un instant).

Les *collatérales cutanées* présentent des aspects très divers. Elles sont

formées par de petites branchioles de nombre très variable qui naissent sans ordre. Après avoir traversé le tissu cellulo-graisseux, elles s'épuisent dans la peau. Suivant la règle, ces artères sont largement unies par des réseaux anastomotiques.

Les *collatérales cellulo-adipeuses* nées directement du tronc artériel principal, ou nées par l'intermédiaire d'une branche glandulaire ou d'une branche cutanée, sont destinées à l'irrigation du coussinet prémammaire. Etant donné l'importance et l'épaisseur de ce dernier, une place toute spéciale doit être accordée à ces artérioles qui lui sont exclusivement réservées.

L'*artère principale externe se termine* en se divisant en deux ou trois branches qui, après avoir irrigué la glande, croisent le bord inférieur de la mamelle et s'anastomosent par inoculation avec des branches cutanées issues des intercostales antérieures.

A côté de l'artère principale externe, signalons quelques artérioles que nous pourrions nommer *branches accessoires* en remarquant toutefois que l'une de ces branches peut atteindre parfois un volume considérable et doubler en quelque sorte l'artère principale.

Ces artères accessoires proviennent : de la mammaire externe, de la scapulaire inférieure, de l'acromio-thoracique ou de l'axillaire.

Elles se dirigent vers le bord externe de la glande qu'elles atteignent à des niveaux différents. Les unes s'épuisent sur la face profonde de la mamelle après avoir envoyé quelques filets à la face profonde des téguments.

En définitive (et la radiographie en fait la preuve), l'axillaire concourt largement à l'irrigation de la glande mammaire.

La glande mammaire ne fait donc pas exception à cette règle que *les vaisseaux sanguins et les vaisseaux lymphatiques d'un organe suivent toujours à peu près le même trajet* (Rouvière) (1).

B. — Branches de l'artère mammaire interne.

L'artère mammaire interne donne à la glande mammaire deux ordres de branches : les unes sont internes, les autres sont postérieures (par rapport à la glande) (fig. 1 et 2).

1° Branches internes. — Elles sont au nombre de trois ou quatre. L'une, plus volumineuse que les autres, a été nommée, par Piet: artère *principale*. Nous lui ajouterons le qualificatif « *interne* » pour la différencier de l'artère principale externe.

(1) Rouvière : Discussion qui a suivi la communication de M. Kauffmann à la Société Anatomique de Paris. Séance du 6 juillet 1933.

Avant de la décrire, précisons d'abord le mode d'origine des artères internes dans leur ensemble :

Elles naissent directement du tronc de la mammaire 3 fois sur 14 (donc assez rarement).

Dans les autres cas, 11 fois sur 14, elles viennent d'une branche perforante de cette mammaire.

Les *artères perforantes* naissent du tronc artériel à des niveaux variables qui ne correspondent pas toujours à l'espace intercostal qu'elles perforent; souvent nous les avons vues s'échapper de la mammaire à la hauteur de la côte ou à la hauteur de l'espace situés au-dessus pour suivre un trajet descendant avant de sortir de la cavité thoracique.

Chaque espace possède, en principe, une artère perforante.

Ces artères traversent d'abord les éléments de l'espace intercostal en passant dans un petit canal délimité par les fibres du muscle intercostal interne et l'aponévrose intercostale externe. Chemin faisant (8 fois sur 14), dans ce canal, elles émettent un petit rameau para-sternal qui se dirige vers le bord du sternum et se perd dans les parties molles de la région. Elles traversent ensuite les insertions du grand pectoral et son aponévrose d'enveloppe au voisinage du bord supérieur de la côte qui limite en bas l'espace intercostal.

Ces artères perforantes ont une triple distribution : musculaire, cutanée, glandulaire.

Les branches musculaires et les branches cutanées ont été décrites dans nos ouvrages antérieurs. Seules les branches glandulaires retiendront l'attention.

Les *artères glandulaires* peuvent naître isolément de la branche perforante, mais c'est là un cas exceptionnel; dans la très grande majorité des cas, elles proviennent d'un tronc commun avec une branche cutanée et plus rarement d'un tronc commun avec une branche musculaire. Dans ce dernier cas, elles naissent profondément sous le grand pectoral, les artères de ce dernier cheminant à sa face profonde.

L'*artère principale interne* traverse le deuxième espace (6 cas) ou le troisième (8 cas). Son calibre est en moyenne de 2 millimètres.

Elle se dirige obliquement, par un trajet extrêmement flexueux, en bas et en dehors. Après avoir parcouru 4 à 5 centimètres, elle atteint le quadrant supéro-interne de la glande après s'être divisée (dans la moitié de nos observations) en deux branches de volume à peu près égal.

Ces deux branches cheminent à la face superficielle de la mamelle. La branche supérieure se dirige au-dessus du mamelon, la branche inférieure au-dessous. Elles s'anastomosent avec les artères glandulaires externes.

Dans 3 cas (fig. 1), la branche inférieure s'anastomosait avec une

artère qui avait traversé la glande de part en part. Cette artère venait d'une intercostale.

L'artère principale interne émet quelques collatérales pour la peau et pour le coussinet cellulo-adipeux pré-mammaire; elles sont semblables à celles de l'artère principale externe.

Dans son trajet en avant de la mamelle, elle donne des rameaux cram-

FIG. 2. — *Même préparation que celle de la figure 1, mais la glande mammaire a été relevée.*
Noter la disposition des artères glandulaires postérieures qui abordent la glande après un long parcours.

pons semblables à ceux que nous avons vus dans la moitié externe de la glande.

Les *artères accessoires internes* sont au nombre de trois ou quatre, comme en dehors.

Quand l'artère principale traverse le deuxième espace, l'artère accessoire la plus élevée se trouve à la hauteur du troisième espace et *vice versa*.

Les artères supérieures sont obliques en bas; les artères inférieures obliques en haut. Toutes naissent d'une artère perforante, suivant les modalités décrites pour l'artère principale.

Les artères inférieures parcourent un long trajet avant d'atteindre la glande. Une ou deux d'entre elles s'anastomosent avec les branches terminales de l'artère principale externe.

2° Branches postérieures. — Quand on soulève la glande mammaire, on voit qu'elle est abordée au niveau de sa face profonde par deux ou trois artères. Les unes sont situées près du bord externe (nous y reviendrons), les autres sont plus internes.

A un examen superficiel, ces dernières seraient prises pour des branches des intercostales; mais, en poursuivant la dissection, on constate qu'elles viennent de la mammaire interne.

Soit à titre d'exemple, la disposition représentée sur la figure 2 :

L'artère mammaire donne deux branches : l'une traverse le quatrième espace, l'autre le cinquième, puis toutes deux cheminent en séton entre les plans musculo-aponévrotiques de l'espace intercostal correspondant, elles atteignent l'espace rétro-mammaire et abordent la face profonde de la glande. Elles se terminent de façon différente :

La branche supérieure, après avoir jeté quelques rameaux à la face postérieure de la mamelle, pénètre à l'intérieur de la masse glandulaire, la perfore littéralement pour atteindre la face superficielle où elle s'anastomose avec une branche de l'artère principale externe.

La branche inférieure, extrêmement longue, est plaquée contre la face antérieure du grand pectoral et s'épuise dans la partie postérieure du sein.

C. — Branches des artères intercostales.

Les *artères intercostales* n'irriguent qu'une faible partie du sein (fig. 2).

Leurs rameaux glandulaires sont peu nombreux et de calibre variable, tantôt tronc assez important (demi-millimètre), tantôt simple filet.

Ils viennent du tronc de la quatrième ou cinquième intercostale; une fois ils venaient de la sixième et, dans un cas, ils naissaient de l'artère supra-costale.

Après avoir traversé le grand pectoral, ils serpentent dans l'espace sous-glandulaire et, après avoir parcouru souvent un long trajet devant le grand pectoral, ils se terminent à la face profonde de la partie externe de la glande.

L'ensemble des artères qui abordent la face profonde du sein, qu'elles

proviennent de la mammaire interne ou des intercostales, sont toutes flexueuses et pourraient, vu leur situation, être nommées « *artères glandulaires postérieures* ».

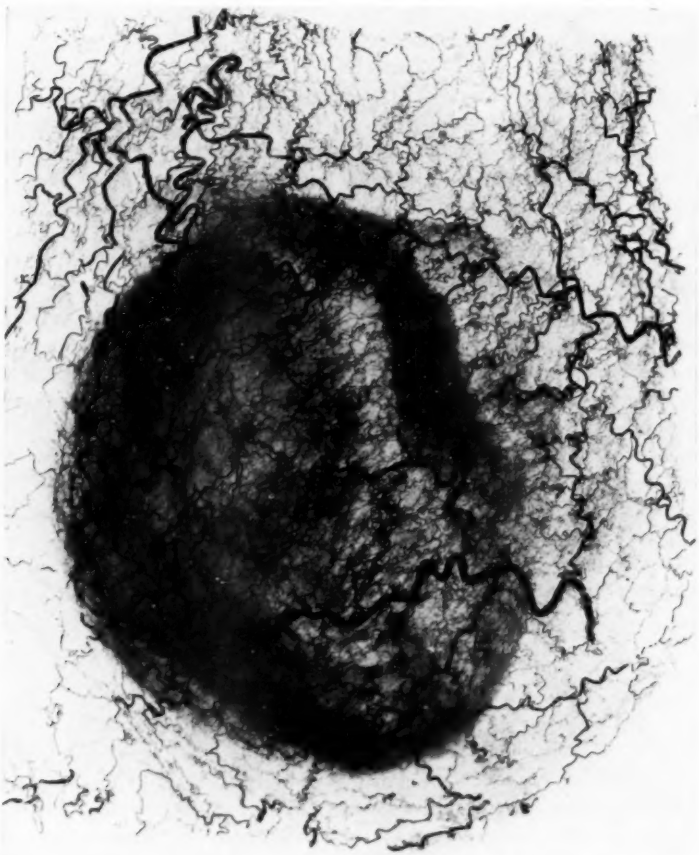

FIG. 3.

L'existence de ces « artères mammaires profondes » semble tout d'abord en contradiction avec la constatation d'un espace décollable en arrière du sein.

Il n'en n'est rien, car ces artères ne traversent cet espace que très près de leur terminaison, leur tronc reste au contact du grand pectoral quand on décolle le sein.

FIG. 4.

En conséquence, le chirurgien peut relever la glande sans craindre d'hémorragie importante, d'autant plus que, dans les manœuvres du décollement rétro-glandulaire, le doigt écarte les vaisseaux pour se frayer

un chemin dans la profondeur. Cet écartement est facilité par la « réserve d'allongement » que possèdent les artères profondes.

Les *anastomoses* des artères de la glande mammaire sont extrêmement développées entre elles et avec les artères voisines.

Fig. 5.

La dissection montre qu'en avant la mamelle, il existe un réseau anastomotique, formé par des canaux de gros et de petit calibres, unissant les branches du système axillaire à celles du système mammaire interne.

D'une façon générale, ce réseau unit toutes les artères de la glande. Il favorise certainement le rétablissement de la circulation lorsqu'une artère importante vient à être oblitérée.

ÉTUDE RADIOLOGIQUE

Mieux encore que le scalpel, la radiographie permet de se rendre compte de la disposition des artères (1).

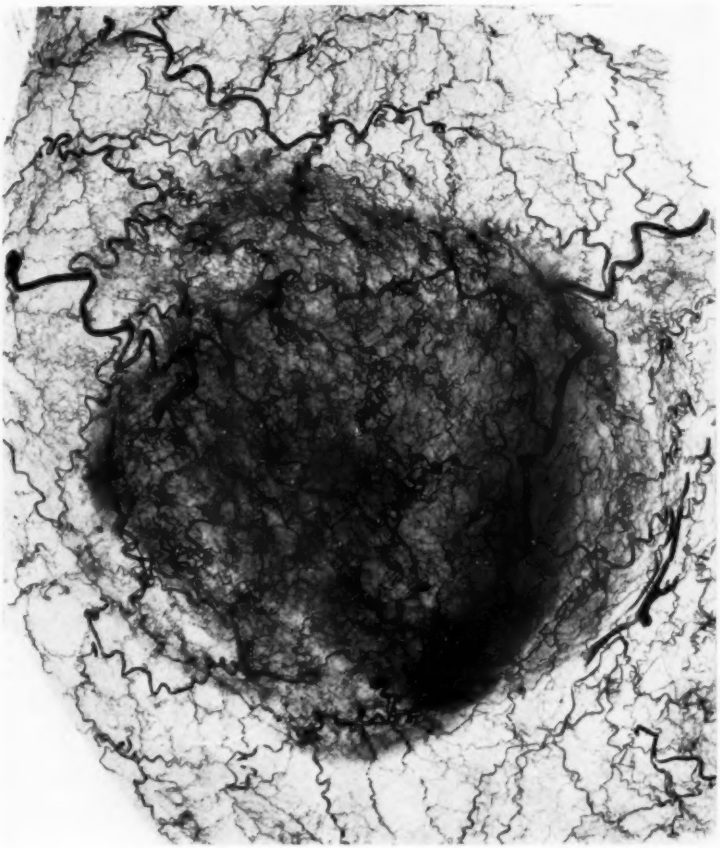

FIG. 6.

(1) Toutes les glandes mammaires que nous avons disséquées ont été radiographiées à l'exception de trois, mais nous ne publions que les clichés les plus typiques.

Ne pouvant reproduire tous nos clichés, nous représenterons seule-

FIG. 7.

ment à titre d'exemple les glandes mammaires provenant de quatre sujets différents.

A. — **Sujet n° 1 (jeune femme de vingt-trois ans, assez grasse) ;**

Les figures 3, 4 et 5 représentent la glande mammaire droite, et les figures 6, 7 et 8, la glande mammaire gauche.

Les figures 3 et 6 montrent les deux glandes mammaires séparées de la paroi thoracique, et enveloppées du tissu cellulo-adipeux pré et rétro-mammaire et de la peau.

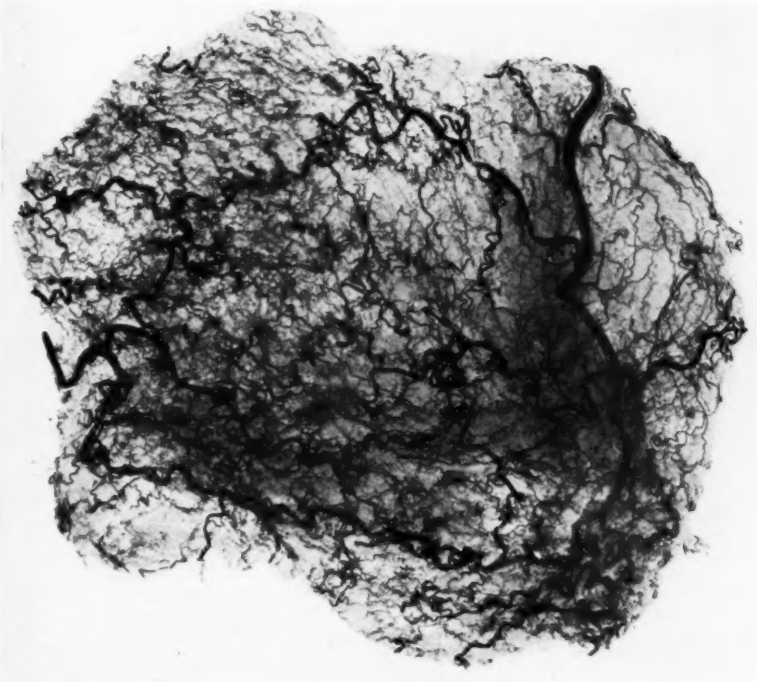

FIG. 8.

Les deux artères principales, externe et interne, sont parfaitement dessinées. A droite, l'artère interne est un peu plus grosse que l'artère externe ; à gauche, la disposition est exactement inverse : l'artère externe est près du double de l'artère interne.

On remarque de nombreuses artères accessoires venues de l'axillaire ou de la mammaire interne.

Toutes les artères du sein sont largement anastomosées avec les artères cutanées des régions voisines.

Les figures 4 et 7 représentent les mêmes préparations que celles des deux

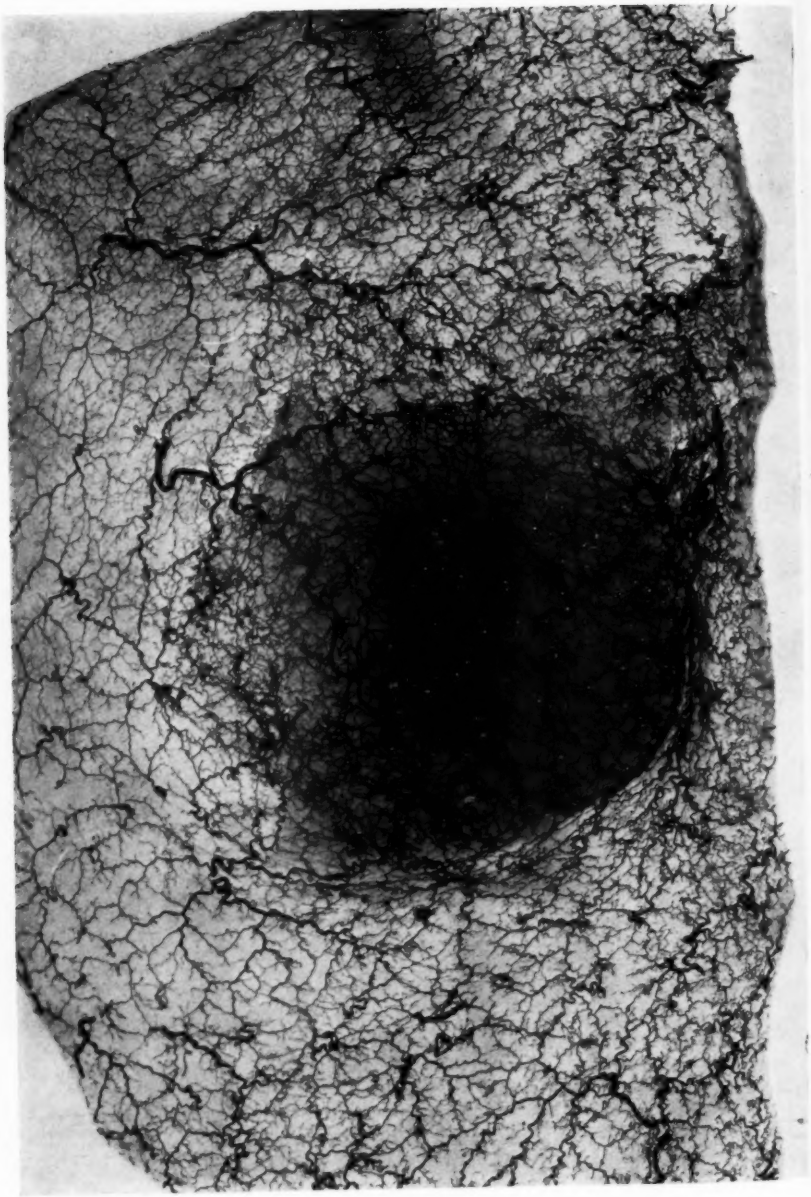

FIG. 9.

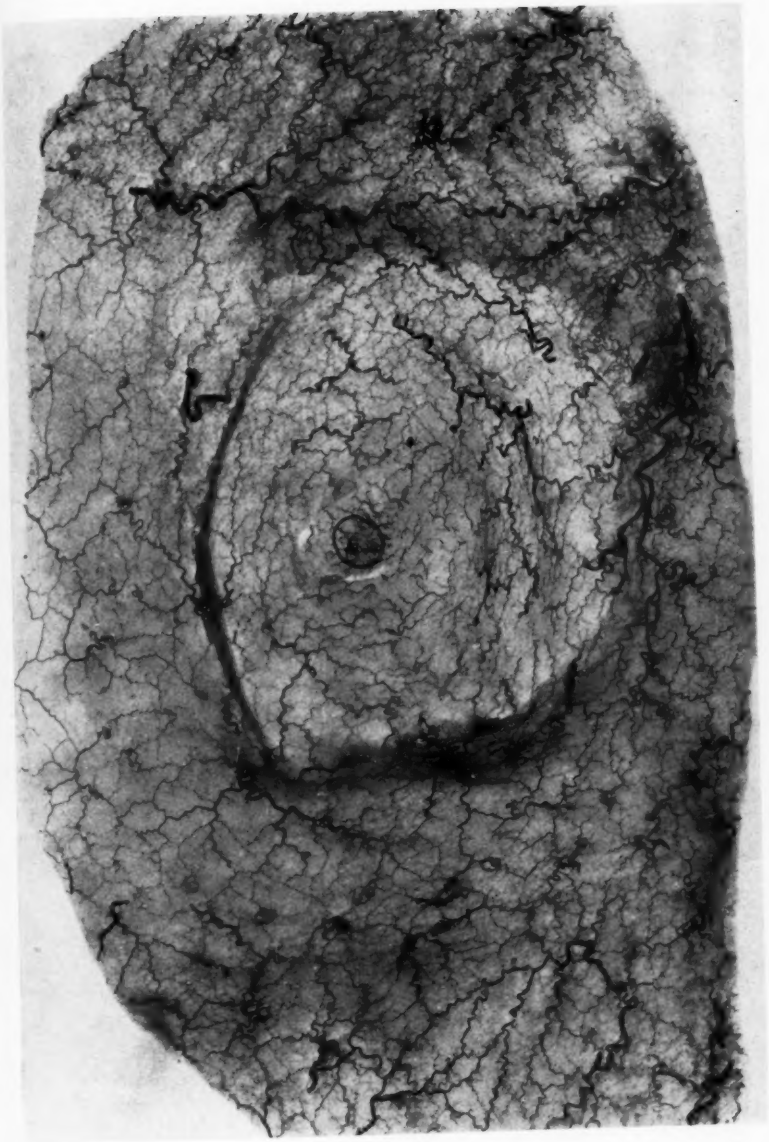

FIG. 10.

figures précédentes, mais les glandes mammaires ont été enlevées. On voit parfaitement le fin réseau artériel qui irrigue les téguments pré-mammaires.

Les figures 5 et 8 montrent les glandes mammaires complètement isolées. Les deux artères principales sont parfaitement visibles avec les caractères que nous leur avons décrits. On suit parfaitement leur trajet, leur distribution, leurs anastomoses. Les artères accessoires sont aussi très nettes.

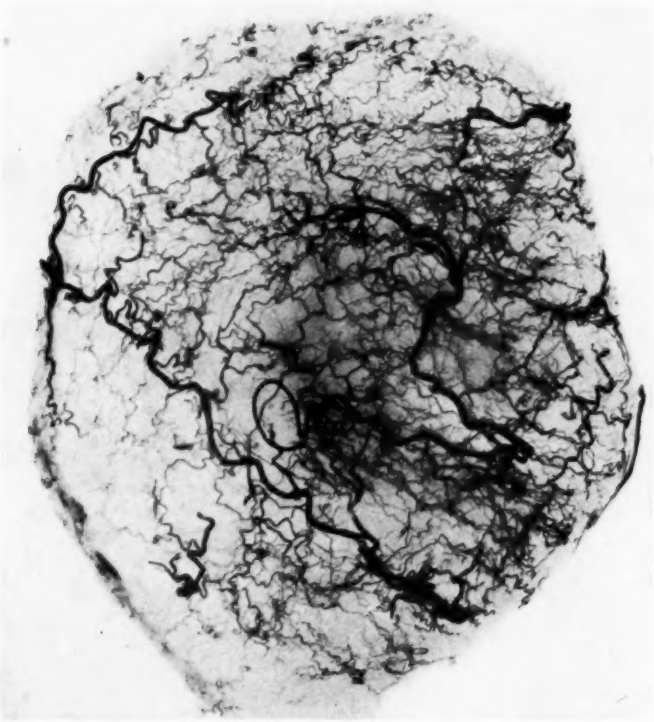

FIG. 11.

B. — Sujet n° 2 (jeune femme de vingt-deux ans, très maigre) :

La figure 9 représente la glande mammaire gauche revêtue des plans cutanéo-adipeux pré-glandulaires. Le mamelon est repéré par un petit cercle métallique.

En dehors, on reconnaît l'artère principale externe qui se divise rapidement en deux branches : l'une côtoie le bord supérieur, l'autre le bord externe de la glande.

En dedans se trouve l'artère principale interne venue de la deuxième perforante et dont le calibre est un peu inférieur à celui de son homologue externe.

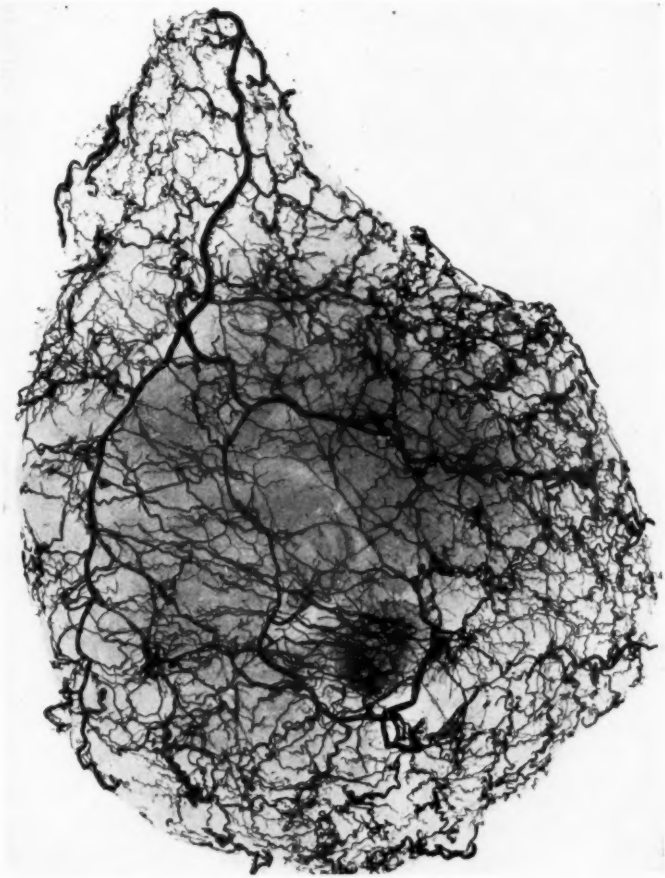

FIG. 12.

Enfin, en bas, existent deux gros troncs artériels (artères glandulaires postérieures) venus l'un de la mammaire, l'autre de la cinquième intercostale.

Ici encore on rencontre des anastomoses extrêmement nombreuses : les unes de gros calibre, les autres plus fines.

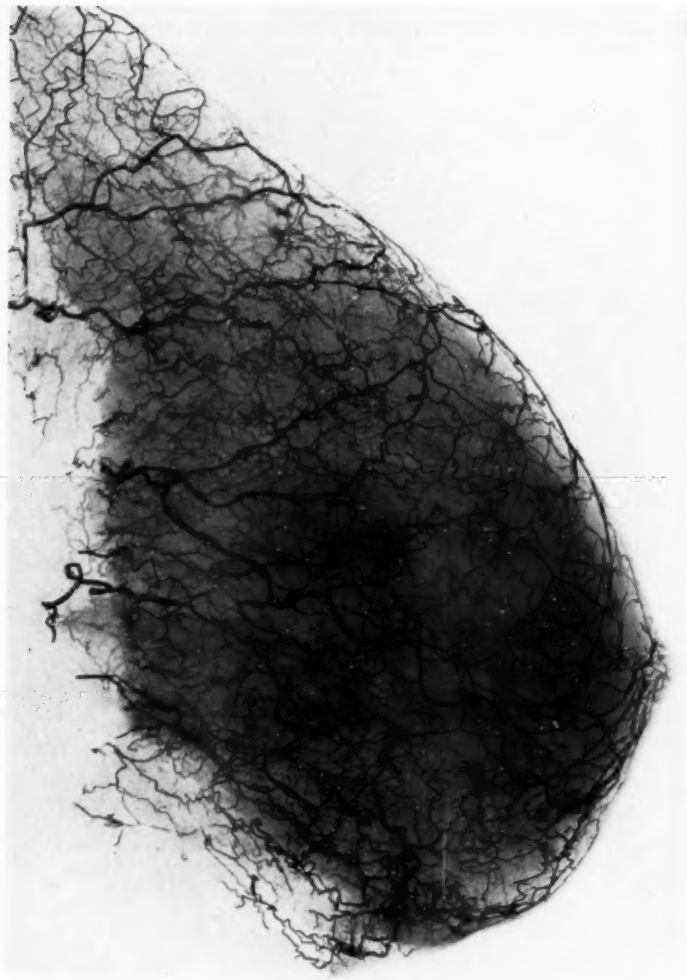

FIG. 13.

La figure 10 montre les plans pré-mammaires qui recouvraient la glande. En comparant ce cliché avec le précédent, il est facile de se rendre compte de la disposition des artères glandulaires et des artères extra-glandulaires.

A noter ici encore le réseau artériel cutané très développé.

Sur la figure 11, la glande est représentée complètement dépouillée de ses enveloppes.

Toutes les artères sont parfaitement dessinées avec leurs branches et leurs anastomoses. A remarquer surtout les deux troncs artériels postérieurs dans le quadrant inféro-interne et qui perforent la glande d'arrière en avant.

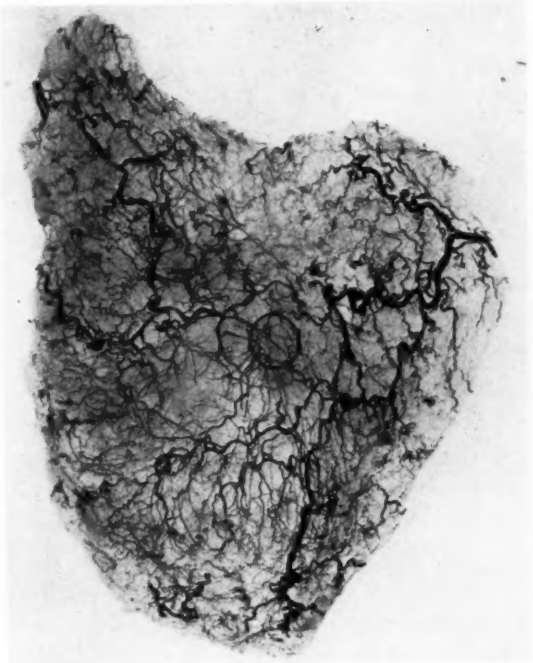

FIG. 14.

La figure 12 représente la glande mammaire droite. Toute la graisse péri-mammaire a été enlevée dans ses moindres parcelles. Cette figure montre l'importance de l'artère principale externe qui irrigue à elle seule plus de la moitié de la glande. L'artère principale interne est de petit calibre, à peine plus gros que celui des autres rameaux glandulaires issus de la mammaire interne.

Une artère postérieure est particulièrement importante. Ici encore les anastomoses sont considérablement développées.

C. — La figure 13 montre le sein droit d'une femme de quarante-huit ans ménopausée, radiographié de profil après injection intra-carotidienne d'une masse plus épaisse que celle que nous employons habituellement. On voit parfaitement les deux artères principales.

D. — Sur le figure 14, a été fixée l'image de la glande mamaire droite prélevée sur une femme de cinquante-cinq ans ménopausée, et dont les seins

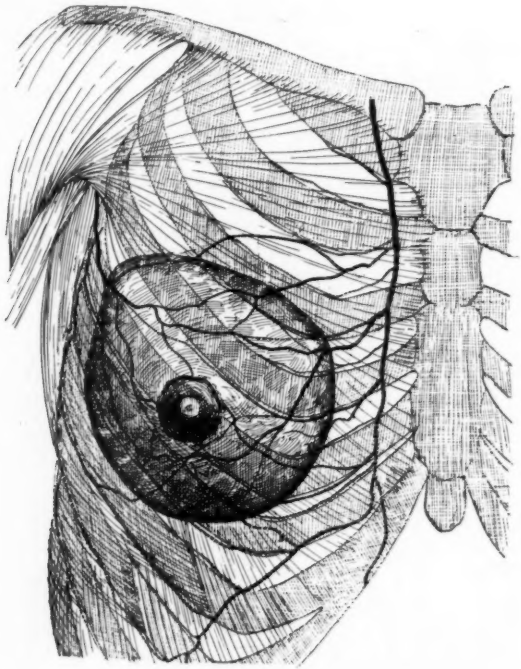

FIG. 15. — *Schéma des artères de la glande mammaire.*
Les artères sont représentées en gros pointillés dans la partie profonde de leur trajet.

étaient flétris. Malgré l'âge du sujet, les deux artères principales sont encore nettement dessinées, ainsi qu'une branche de la cinquième intercostale à la partie inférieure de la mamelle. Par comparaison avec les glandes mammaires de femmes jeunes, la circulation artérielle paraît beaucoup moins riche : les gros troncs sont moins volumineux et les anastomoses moins fournies.

VARIATIONS

Comme toutes les artères, celles de la glande mammaire sont sujettes à certaines variations. Nous les avons signalées au cours de notre description.

Il existe toujours un balancement entre les trois groupes d'artères du sein sans que toutefois, en aucun cas, un de ces groupes puisse manquer complètement : parfois les rameaux des intercostales pourront être extrêmement réduits, leur participation à la vascularisation de la glande sera minime, mais leur présence sera indéniable.

Il existe surtout un balancement dans le calibre des artères principales externe et interne. Dans la moitié de nos observations, l'une est plus grosse que l'autre. La plus grosse est généralement l'artère externe.

Nous avons recherché si la plus ou moins grande quantité de tissu cellulo-graisseux dans l'épaisseur de la glande pouvait influencer la richesse de l'irrigation artérielle ou la disposition des vaisseaux.

Par comparaison de radiographies représentant les unes des glandes prélevées sur des sujets maigres, et les autres des glandes prélevées sur des sujets gras, on ne constate aucune différence sensible. A noter simplement un plus grand nombre de très fines ramifications dans les mamelles graisseuses.

CONCLUSIONS

— Les artères de la glande mammaire proviennent de l'axillaire, de la mammaire interne et des intercostales.

— La glande mammaire est irriguée par deux artères principales : l'une externe (système axillaire), l'autre interne (système mammaire interne), et par une série d'artères acessoires.

— Les artères principales, bien que soumises à des variations de calibre, ne manquent jamais. Elles tiennent sous leur dépendance la plus grande partie de la glande.

— Les artères accessoires sont surtout dispersées à la périphérie de la mamelle.

— Les rameaux des intercostales sont constants, mais possèdent des différences de calibre considérable suivant les sujets.

— La plupart des artères de la glande mammaire l'abordent par sa face superficielle. Les artères rétro-glandulaires sont peu nombreuses et souvent de petit diamètre ; elles ne gênent le décollement que fort peu.

— Les artères glandulaires sont largement anastomosées entre elles.

— Des connexions très étroites existent entre la vascularisation artérielle de la glande mammaire et la vascularisation de la peau du sein. Ces connexions sont telles qu'on doit considérer les artères glandulaires comme des artères cutanées adaptées à l'irrigation d'une glande issue des téguments.

— Toutes les zones de la glande paraissent également bien vascularisées. Il n'existe pas de territoires hypo ou hyper-vascularisés.

— Chirurgicalement, la glande mammaire doit être considérée comme un organe pourvu des deux pédicules vasculaires : l'un externe, l'autre interne. Cette disposition règle la technique de la plupart des opérations pratiquées sur le sein.

INSTITUT D'ANATOMIE DE L'UNIVERSITÉ D'ISTANBUL
(PROFESSEUR NURETTIN BERKOL)

TRAJET ET TOPOGRAPHIE DU NERF PHRÉNIQUE DANS SA PORTION CERVICALE

par

ZEKI ZEREN

Professeur agrégé à la Faculté de Médecine d'Istanbul.

Nous présentons dans ce mémoire, sous forme de conclusions, les résultats donnés par 300 préparations que nous avons faites pour étudier le trajet de la topographie du nerf phrénique dans sa portion cervicale chez l'homme.

1° Le nerf phrénique tire sa principale origine de la quatrième paire cervicale, et il se trouve souvent renforcé par deux rameaux qui proviennent, l'un de la troisième paire cervicale, l'autre de la cinquième.

2° Dans 90 % des cas, le trajet de ce nerf, sur la face antérieure du scalène antérieur, peut être ainsi résumé :

Jusqu'à l'endroit où il se trouve renforcé par la cinquième paire cervicale, il longe le bord externe du muscle ; puis, à partir de ce point, il commence à descendre obliquement en croisant sa face antérieure. Après un trajet de haut en bas, et de dehors en dedans, il arrive à la base du cou sur le bord interne de ce muscle. Il pénètre ensuite dans le thorax (fig. 1).

3° Si l'on tourne la tête du côté opposé à la position chirurgicale, le point où ce nerf commence à descendre obliquement sur la face antérieure du scalène antérieur, correspond au milieu de la ligne à peu près oblique qui joint le gonion au milieu de la clavicule.

Cette ligne croise la clavicule en un point situé à 7 ou 8 centimètres en dehors de l'articulation sterno-costo-claviculaire. Ce point correspond au milieu de la clavicule. Si l'on trace une autre ligne perpendiculaire

à la première et en son milieu, cette deuxième ligne passe juste au-dessous du cartilage cricoïde (fig. 2).

4° *La ligne partant de ce même point, en bas et en dedans sous un angle de 25° à 30°, indique le trajet du nerf phrénique au cou. Cette ligne croise la clavicule en un point externe distant de 3-4 centimètres de l'articulation sterno-costo-claviculaire,* c'est-à-dire à l'union du quart interne et des trois quarts externes de la clavicule (fig. 2 et 3).

5° A titre exceptionnel, les modalités suivantes peuvent être observées:

a) Le nerf longe le côté externe du scalène antérieur jusqu'à la base du cou (0,7 %).

b) Le point où le nerf phrénique se trouve renforcé par la cinquième

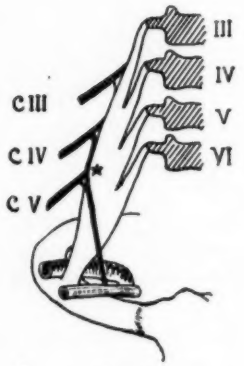

Fig. 1.

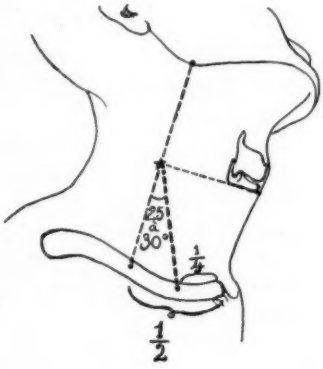

Fig. 2.

paire cervicale pour commencer à descendre obliquement sur la face antérieure du scalène antérieur, correspond à un niveau situé beaucoup plus bas que d'ordinaire (5 %).

c) La branche venant de la cinquième paire cervicale peut être longue et renforce le nerf phrénique juste au-devant du scalène antérieur (2 %).

d) Le nerf phrénique peut ne pas recevoir de branche de la cinquième paire cervicale ; dans ce cas, le point où il commence à croiser le muscle est situé un peu plus haut que d'habitude.

Dans ces diverses modalités, que l'on observe dans 10 % des cas, le point où le nerf phrénique commence à croiser le scalène antérieur étant un peu plus bas ou un peu plus haut que d'ordinaire, le degré d'inclinaison qui indique le trajet du nerf phrénique change légèrement ; mais on peut encore, avec une certaine approximation, se servir des mesures que nous venons d'indiquer.

Il faut mettre à part les cas où le nerf phrénique longe le côté externe du scalène antérieur jusqu'à la base du cou, mais nous considérons cette disposition comme très rare, ne l'ayant rencontrée que deux fois sur 300 cas.

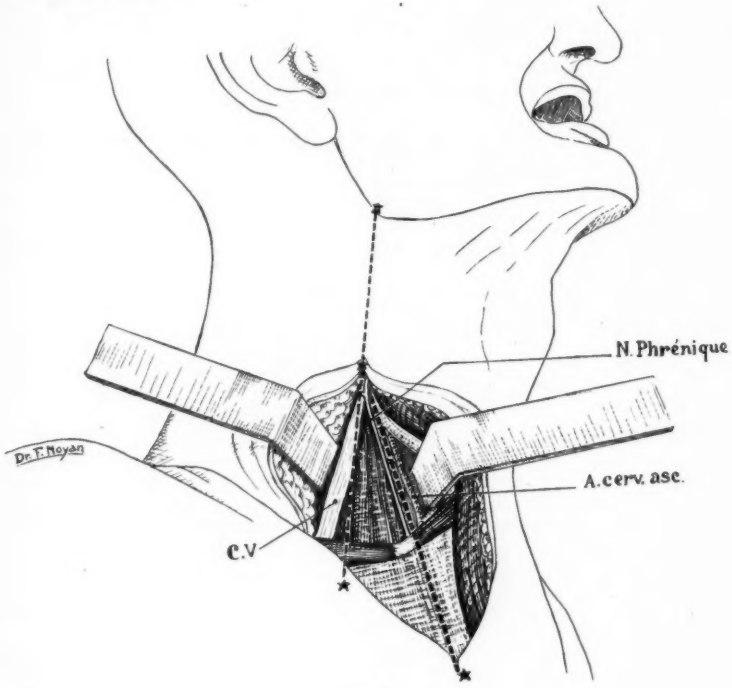

FIG. 3.

J'ai voulu, dans ce travail, montrer, aussi exactement que possible, le trajet cervical du phrénique.

J'ai l'espoir que les indications que j'ai données contribueront à rendre la technique plus facile et plus précise, dans les diverses interventions dont le phrénique peut être l'objet.

SOCIÉTÉ ANATOMIQUE DE PARIS

(109e ANNÉE)

Séance du 30 mars 1939.

Présidence de M. NOËL FIESSINGER.

SOMMAIRE

Election du Recteur Roussy à l'Institut de France 506

Prix Fernand Debat 506

COMMUNICATIONS

Anatomie.

CAUSSÉ. — Note sur la structure de la capsule osseuse labyrinthique et des espaces interglobulaires.. 514

CORDIER (G.) et COUJARD (R.). — Description d'un embryon humain de 0 mm. 90. Etude histologique de cet embryon et d'un embryon humain de 1 mm. 05 précédemment décrit 531

LOMBARD (CH.), DE BOISSEZON (P.) et PIERRE (M.). — La glande thyroïde du lapin et ses zones germinatives 557

SALMON (MICHEL) et GUIDONI (PAUL). — Les artères de la glande sous-maxillaire 540

ZEKI ZEREN. — Trajet et topographie du nerf phrénique dans sa portion cervicale 506

ZEKI ZEREN et MEHMET ALI OYA. — Division par dédoublement du nerf phrénique dans sa région cervicale 506

Anatomie pathologique.

DREYFUS-LE FOYER et CHÈNEBAULT (J.). — Thoracoplastie avec pneumolyse extra-musculo-périostée complémentaire 527

GIRAUD, SALMON et PAILLAS. — Tumeurs à myéloplaxes de la synoviale du genou 548

GUYE (P.) et QUELOZ (M.). — Considération sur l'équilibre lipidique et recherches expérimentales sur la résorption sous-cutanée des lipides chez le lapin.. 508

HUGUENIN, MARZA (V.) et GILLET. — Poussées évolutives d'un lymphosarcome en apparence guéri. 507

LÉGER (L.) et DEBEYRE (J.). — Ouverture sous-phrénique d'un abcès du foie 518

MONDOR (H.) DUCROQUET (R.) et OLIVIER (CL.) — Etude d'une périartérite noueuse observée dix ans après l'épisode aigu initial..... 521

MONDOR (H.), OLIVIER (CL.) et LAURENCE (G.). — Syndrome ictéro-azotémique post-abortif dû au *bacillus perfringens* 514

MONTPELLIER, MÉCHIN et LAFFARGUE. — Un cas de cancer professionnel rare chez l'indigène algérien..... 555

ÉLECTION DU RECTEUR ROUSSY A L'INSTITUT DE FRANCE

M. le Président fait part à la Société Anatomique de l'élection du Recteur Roussy, président honoraire de la Société, comme membre de l'Académie des Sciences. Si la nomination de notre ancien Président au Rectorat de l'Académie de Paris fut le couronnement de sa carrière administrative, on peut dire que son élection à l'Institut couronne son œuvre scientifique. Ses découvertes dans la pathologie et la physiologie hypophyso-tubérienne, son œuvre et ses travaux sur les affections cancéreuses cliniques et expérimentales, ont très largement justifié cet honneur, et la Société Anatomique s'associe à tous les amis et les élèves du Recteur Roussy, pour lui exprimer à la fois et ses chaleureux compliments et son admiration sincère.

PRIX FERNAND DEBAT

A la suite de conversations entre le professeur agrégé Huguenin et le docteur François Debat, il a été décidé que le prix Fernand Debat serait décerné à nouveau en 1939. Les candidats devront faire acte de candidature à la séance de mai 1939 de la Société Anatomique.

COMMUNICATIONS

TRAJET ET TOPOGRAPHIE DU NERF PHRÉNIQUE DANS SA PORTION CERVICALE

par

Zeki Zeren.

(Ce travail paraît en Recueil de Faits dans ce numéro, page 501.)

DIVISION PAR DÉDOUBLEMENT DU NERF PHRÉNIQUE DANS LA RÉGION CERVICALE

par

Zeki Zeren et Mehmet Ali Oya
Professeurs agrégés à la Faculté de Médecine d'Istanbul.

L'objet de cette note est un cas de division par dédoublement du nerf phrénique, dans la région cervicale.

Autant les observations de nerfs phréniques accessoires, multipliées depuis la pratique de la phrénicectomie, sont banales, autant les observations de division du nerf phrénique, dans la région cervicale, sont rares, à tel point que Hovelacque n'en a relevé que deux cas dans la littérature anatomique. (Hovelacque, *Anatomie des nerfs craniens et rachidiens*, p. 368.)

L'observation a été faite sur le côté gauche d'une femme d'âge moyen. Le nerf présentant son volume ordinaire, sensiblement égal à celui du côté opposé, et dont les origines sont normales, se dédouble au moment d'atteindre le bord externe du muscle scalène antérieur, en deux branches à peu près égales que nous distinguerons en branche interne et branche externe. Les deux branches divergent, en descendant sur la face externe du muscle scalène antérieur, pour présenter bientôt un écart de près de 1 centimètre. Puis, continuant leur trajet descendant, elles se rejoignent en regard du bord inférieur de l'artère sous-clavière pour reformer un tronc unique du nerf phrénique, d'un volume égal à celui de ce même nerf, dans sa portion supérieure, avant son dédoublement.

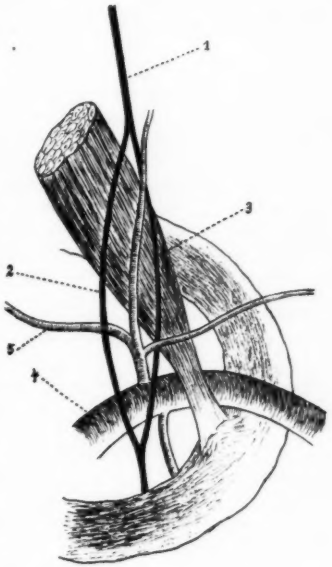

FIG. 1. — Côté gauche. *1*, nerf phrénique. 2, branche interne. *3*, branche externe. *4*, artère sous-clavière. *5*, artère thyroïdienne inférieure.

Les deux branches de division interne et externe forment ainsi une longue boutonnière dans laquelle passent les branches du tronc thyro-cervico-scapulaire, à l'exception, toutefois, de l'artère thyroïdienne inférieure, laquelle reste en arrière de la branche de division interne. L'axe vertical, ou grand axe de cette boutonnière, mesure environ 7 centimètres.

(Travail de l'Institut d'Anatomie de l'Université d'Istanbul.)

POUSSÉES ÉVOLUTIVES D'UN LYMPHOSARCOME EN APPARENCE GUÉRI

par

Huguenin, V. Marza et Gillet.

(*Paraîtra en Recueil de Faits dans les* ANNALES D'ANATOMIE PATHOLOGIQUE.)

CONSIDÉRATIONS SUR L'ÉQUILIBRE LIPIDIQUE ET RECHERCHES EXPÉRIMENTALES SUR LA RÉSORPTION SOUS-CUTANÉE DES LIPIDES CHEZ LE LAPIN

par

P. Guye et M. Queloz.

Le caractère artificiel du groupe des lipoïdes n'est pas contestable si l'on ne considère que le côté chimique; il est difficile d'admettre en effet que l'on rattache aux graisses neutres et aux acides gras des substances aussi différentes que des stérines (cholestérine et ses éthers), des glycérides phosphorés (lécithine céphaline), des amides de sphingosine (cérébrosides), dont la seule propriété commune est la solubilité dans l'éther. Mais cette classification se justifie par la physiologie, car des études expérimentales et des observations anatomo-cliniques multiples ont montré les analogies qui existent entre ces substances, dans leur économie générale et leur façon de se comporter dans l'organisme. Et si nos connaissances de leurs métabolismes respectifs restent encore très incomplètes, elles prouvent cependant bien des points de contact entre eux.

La Société helvétique des Sciences naturelles s'est occupée, à l'une de ses sessions (1937), du problème des lipoïdoses, et les rapports présentés (Flaschentrager, Bickel, Rutishauser) constituent une mise au point récente de la question.

On pense aujourd'hui que les grandes lipidoses de l'homme s'expliquent par un trouble du métabolisme cellulaire des divers lipides. Que cette perturbation se produise dans le métabolisme des phosphatides, l'on observera les symptômes de la maladie de Niemann-Pick; dans le métabolisme des cérébrosides, alors se présenteront les lésions caractéristiques de la maladie de Gaucher; dans le métabolisme du cholestérol, ainsi s'expliqueront les dépôts cholestériniques des xanthomatoses. Mais chacune de ces maladies, avec ses précipitations bien spécifiques d'un lipide dans l'organisme, donne lieu à des modifications de toute la fraction lipolipidique du sang : lipémie, phosphatidémie, cholestérinémie, subissent des changements de valeur et, si les chiffres signalés par les auteurs ne concordent pas toujours, il faut se souvenir que les dosages n'ont pas tous été faits à la même période de la maladie.

Les métabolismes des lipides déjà nous paraissent subordonnés les uns aux autres dans une certaine mesure. Mais voici encore d'autres faits :

Dans un cas d'hypercholestérinémie par défaut d'élimination de la cholestérine, Schönheimer a pu isoler du sang une certaine quantité de céramide, alors que jusque-là on n'en avait trouvé que dans le foie et le cerveau. En étudiant la résorption et la mobilisation des corps gras, on a mis en évidence un stade phosphatide dans la synthèse des graisses (Miescher, Bloor, Leites, cités par Verzár). Schaaf et Werner ont montré qu'en nourrissant des lapins avec un régime riche en lanoline (éther palmitique de la cholestérine), on détermine une hyperlipémie en même temps que des modifications importantes dans les rapports des lipides du sang. Chez des rats ayant reçu une alimentation abondante en cholestérine, Rutishauser et Senarclens ont pu provoquer, par une technique spéciale, des gra-

nulomes lipidiques du foie et ils ont constaté que ces cicatrices hépatiques contiennent moins de cholestérine que de lécithine.

Nous avons étudié, chez le lapin, les variations du cholestérol total et des lipides phosphorés du sang au cours de régimes lipidiques prolongés:

1° Régime riche en cholestérine (sous forme de solution huileuse à 10 %).

2° Régime riche en lécithine végétale.

3° Régime riche en cérébrosides, plus exactement en lipides cérébraux, puisque nous nous sommes servis de substance cérébrale bouillie, mêlée à du son; or, la matière cérébrale contient des cérébrosides, mais aussi de la lécithine et de la cholestérine.

Les résultats des dosages (1) sont colligés dans le tableau suivant :

Lapin	Nature du régime	Dose reçue	Cholest. tot. (mgr. °/₀)	P. lipidique (mgr. °/₀)	Cholest. tot. (R.P. lipidique)
			Chiffres considérés comme normaux		
			60 à 90	6 à 8	
82.	Cholestérine.....	Contrôle préalable.	95	7,8	12,2
	»	8,6 gr. en 50 jours.	445	7,2	61,8
	»	14,4 » 84 »	535	12,6	42,4
83.	Cholestérine.....	Contrôle préalable.	78	8,2	9,5
	»	8,0 gr. en 47 jours.	315	7,3	43,1
	»	14,0 » 81 »	492	11,4	43,5
25.	Lécithine.....	16 gr. en 8 jours.	72	11,5	6,2
	»	90 » 52 »	145	8,5	17,0
	»	153 » 79 »	71	4,5	15,8
26.	Lécithine.....	.....	Les premières analyses manquent.		
	»	74 gr. en 44 jours.	61	4,7	13,0
	»	146 » 71 »	105	4,3	24,4
80.	Subst. cérébrale....	48 gr. en 8 jours.	96	9,1	10,7
	»	264 » 52 »	115	7,0	16,4
	»	420 » 70 »	190	7,0	27,1
81.	Subst. cérébrale....	86 gr. en 19 jours.	165	14,0	11,8
	»	350 » 64 »	105	4,5	23,3
	»	526 » 90 »	215	8,0	26,8

Nous voyons donc qu'une alimentation lipidique, quelle qu'elle soit, aboutit à une augmentation du cholestérol et du P. lipidique du sang. Mais les modifications du cholestérol sont toujours plus marquées que celles du P. lipidique, comme si les possibilités de mobilisation étaient plus grandes pour la cholestérine. Cette dissociation se mesure au rapport $\frac{\text{Cholest. total}}{\text{P. lipidique}}$, qui s'élève dans les trois séries. Les phosphatides paraissent, de façon générale, beaucoup plus stables : lorsque la nourriture apporte un supplément phosphoré (lécithine pure, substance cérébrale), c'est au début de la période de régime que se produit l'élévation du

(1) Nous devons ces résultats à la compétence du docteur Favarger, chimiste de l'Institut pathologique, que nous remercions de sa précieuse collaboration.

P. lipidique; avec la cholestérine, il augmente plus tardivement dans le sang.

Ainsi se précise la notion d'un équilibre extrêmement complexe des corps lipidiques entre eux, qui ne saurait être troublé sans que chaque fraction s'en ressente. Il est donc illusoire, en circonstances pathologiques, de vouloir étudier un lipide par la seule détermination de son taux sanguin; il est nécessaire de connaître ses rapports avec les autres lipides du sérum, autrement dit d'évaluer toutes les composantes lipo-lipidiques du sang.

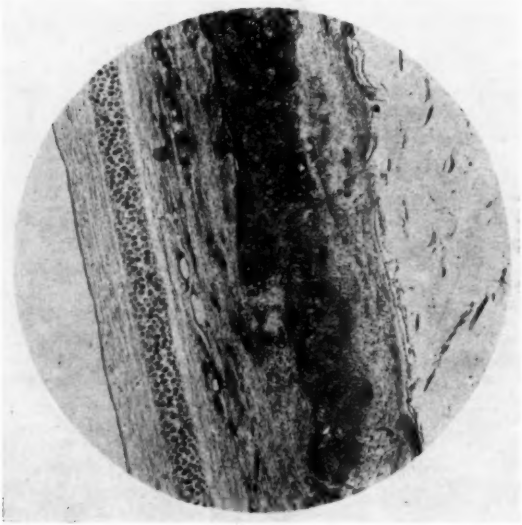

FIG. 1. — *Lapin normal, six jours après l'injection de cholestérine sous la peau de l'oreille : résorption avancée.* (Gross. : 25 ×.)

Ayant en expérience des lapins nourris depuis plusieurs semaines avec des lipides, nous nous demandions si cette alimentation produirait à la longue une sorte de saturation de l'organisme. Les analyses du sang que nous avons faites ne peuvent nous renseigner à cet égard. Nous avons pensé alors qu'une épreuve biologique fournirait peut-être des indications sur cet éventuel état de saturation, et avons recherché comment sont résorbés les lipides injectés sous la peau, d'abord chez l'animal normal, puis chez celui qui a reçu une alimentation richement lipidique.

Disons immédiatement que la *lécithine* végétale, déposée sous la peau des lapins, provoqua chaque fois une nécrose aseptique; de ce fait, nos observations sur la résorption furent troublées, et nous ne pouvons tirer de conclusions de ces essais.

Cholestérine : Si l'on injecte dans l'oreille d'un lapin normal 0,5 gr. de

cholestérine en suspension dans un peu de sérum physiologique, on constate, six jours après le dépôt, que celui-ci a pratiquement disparu; au microscope, le fragment d'oreille ayant été prélevé par biopsie, il ne reste que des traces de cholestérine sous la peau. Mais, chez un lapin, qui a reçu depuis onze semaines de la cholestérine dans sa nourriture à raison de 0,2 gr. par jour, un pareil dépôt est encore palpable plus de six jours après l'injection, sous forme d'une infiltration étalée, mais bien perceptible; et l'examen histologique montre la présence de cholestérine en gros amas sous la peau.

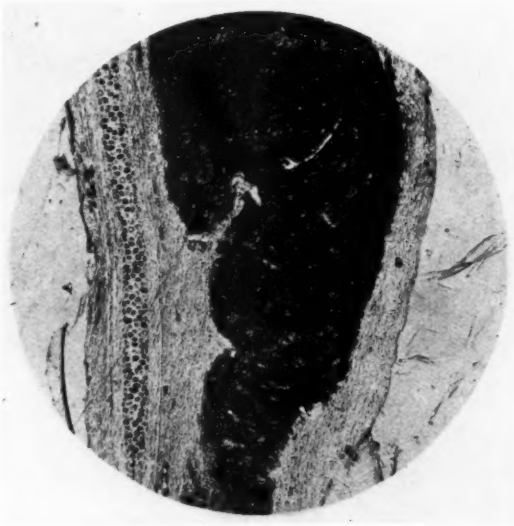

FIG. 2. — *Six jours après l'injection de cholestérine sous la peau de l'animal à nourriture cholestérinique : pas de résorption.* (Gross. : 25 ×.)

Lipides cérébraux : Deux lapins ont reçu, pendant trois mois et trois mois et demi, respectivement 550 et 600 grammes de substance cérébrale bouillie, mélangée à du son. A ce moment, nous prélevons stérilement un cerveau de cobaye et, par injection, constituons un petit dépôt de cette matière cérébrale relativement fluide sous la peau de l'oreille de nos lapins. Le nodule formé par ce dépôt est inchangé dix-huit jours plus tard. Chez l'animal-témoin, normalement nourri, la résorption d'un nodule semblable, vérifiée sur coupes histologiques, est complète bien avant ce délai de dix-huit jours.

La capacité de résorption sous-cutanée de la cholestérine et des lipides cérébraux est donc nettement diminuée par une longue habitude alimentaire de ces substances. En est-il de même de la résorption intestinale ?

Nous ne saurions le dire, n'ayant pas déterminé les bilans lipidiques de nos animaux.

L'explication de ce phénomène ne doit pas être recherchée dans une défense de l'organisme contre une lipidémie exagérée ; nous avons vu d'abord que le taux des lipides phosphorés du sang n'est plus au maximum au moment de l'épreuve; d'autre part, la clinique nous enseigne qu'il n'y a pas de rapport direct entre les xanthomes cutanés, petits dépôts susceptibles de résorption, et la cholestérinémie. Le mécanisme

FIG. 3. — *Lapin normal, dix-huit jours après le dépôt de substance cérébrale sous la peau de l'oreille : disparition complète du nodule.* (Gross. : 25 ×.)

de la résorption des graisses et des lipides est à l'étude et semble très complexe. Verzár a montré le rôle hormonal de l'écorce surrénale dans le processus. A d'autres points de vue, l'hypothèse d'actions diastasiques est tentante; mais les ferments restent encore à démontrer. En faveur de cette supposition, notons cependant qu'un certain trouble de l'équilibre des enzymes peut être mis en évidence chez l'animal à régime cholestérinique par la détermination de la phosphatase sanguine, qui est abaissée (Rutishauser). Nos lapins lécithinés avaient, après 80 et 88 jours d'expérience, des valeurs respectives de 0,24 et 0,16 unités de Kay, et ceux soumis à l'alimentation riche en cérébrosides, après 88 et 100 jours, des taux de 0,19 et 0,14 unités de Kay : ici aussi, la phosphatase diminue progressivement dans le sang.

Il nous reste à signaler un fait intéressant : la spécificité du test de résorption que nous venons de décrire. A vrai dire, en parlant de spéci-

ficité, nous nous avançons trop loin, puisque pour étudier les cérébrosides nous avons utilisé en réalité un mélange de lipides. Cependant, nous avons fait la constatation suivante, c'est qu'un lapin dans la nourriture duquel on a ajouté de la substance cérébrale résorbe la cholestérine déposée sous la peau en six jours, comme l'animal-témoin, et que chez celui qui a reçu 230 grammes de lécithine en trois mois, la résorption de cholestérine est totale en huit jours, alors que le lapin cholestériné ne résorbe jamais dans ces délais. Il en est de même pour la résorption des



FIG. 4. — *Persistance du nodule de matière cérébrale chez un lapin nourri de lipides cérébraux, dix-huit jours après le dépôt* (Gross. : 25 ×.)

lipides cérébraux chez les animaux nourris à la lécithine : elle est complète en six et huit jours.

Sans nous arrêter à interpréter trop théoriquement ces observations, notons pour résumer que *les perturbations du métabolisme des lipides, entraînées par une alimentation lipidique de longue durée, ne se mesurent qu'approximativement au taux des lipides sanguins; en effet, les variations de la cholestérolémie et de la phosphatidémie, toutes proportions gardées, sont assez semblables, que l'on expérimente avec de la cholestérine, de la lécithine ou des cérébrosides.*

Le ralentissement de la résorption sous-cutanée de ces substances (la lécithine exceptée, dont les dépôts sous la peau se compliquent de nécroses) met en évidence la réalité d'une anomalie métabolique et paraît indiquer un état de saturation de l'organisme.

Or, la résorption de la cholestérine n'est diminuée que chez l'animal

cholestériné, elle reste normale chez les lapins nourris de lécithine ou de cérébrosides; de même, la résorption des lipides cérébraux n'est retardée que par une alimentation riche en cérébrosides. Ces faits, qui doivent encore être confirmés sur un plus grand nombre de cas, semblent établir la spécificité de notre test de résorption.

(Travail de l'Institut pathologique de l'Université de Genève. Directeur : professeur Askanasy.)

BIBLIOGRAPHIE

BICKEL : *Schweiz. med. Wochenschr.*, 1938, n° 9, 192.
FLASCHENTRÄGER : *Schweiz. med. Wochenschr.*, 1938, n° 9, 189.
RUTISHAUSER : *Schweiz. med. Wochenschr.*, 1938, n° 15, 369.
SCHAAF et WERNER : *Arch. f. Derm. u. Syphilis*, 1930, 162, 217.
SCHÖNHEIMER : *Zeitschr. klin. Med.*, 1933, 123, 749.
THIERFELDER et KLENK : *Die Chemie des Cerebroside und Phosphatide.* Springer, Berlin, 1930.
VERZÁR et LASZT : *Biochem. Zeitschr.*, 1935, 278, 396; 1936, 285, 356; 1936, 288, 351.

NOTE SUR LA STRUCTURE DE LA CAPSULE OSSEUSE LABYRINTHIQUE ET DES ESPACES INTERGLOBULAIRES

par

Caussé.

(*Paraîtra en Mémoire original dans les* ANNALES D'ANATOMIE PATHOLOGIQUE.)

SYNDROME ICTÉRO-AZOTÉMIQUE POST-ABORTIF DU AU *BACILLUS PERFRINGENS*

par

H. Mondor, Cl. Olivier et G. Laurence.

La septicémie hémolysante à *perfringens*, suite rare, mais redoutable de l'avortement, et jadis englobée avec bien d'autres complications générales ou locales sous le nom d' « infection puerpérale », est chaque jour mieux connue. Récemment, nous en rapportions ici même un exemple : une perforation utérine associée à l'infection générale avait précipité le dénouement fatal.

Si le grave syndrome ictéro-azotémique produit par la pullulation de ces anaérobies dans le sang s'avère assez rare, la simple microbémie

révélée par l'hémoculture faite au cours du curettage est fréquente, et peut-être en est-il de même de ces états intermédiaires que les uns nomment bactériémies, les autres septicémies transitoires. L'observation que nous présentons aujourd'hui fait partie de cette dernière catégorie. On y voit un ictère et une azotémie de l'aspect le plus bénin évoluer presque sans fièvre, chez une malade dont les urines contenaient, le premier jour où nous l'avons examinée, du *B. perfringens*.

Observation. — Mlle P... (Françoise), âgée de dix-neuf ans, entre à l'Hôpital Bichat le jeudi 9 mars 1939, vers 21 heures, sur les conseils de son médecin, pour des douleurs abdominales accompagnées de métrorragies.

Les dernières règles normales ont eu lieu vers le 10 janvier : elles ont duré quatre à cinq jours, comme d'ordinaire. Depuis cette date, jusqu'au 9 mars, la malade n'a plus perdu de sang. Elle a remarqué une très légère recrudescence de ses pertes blanches, mais n'éprouvait ni nausées, ni vomissements, ni douleurs abdominales, ni gonflement des seins. Elle affirme avoir cru à un simple retard de règles.

Le mardi 7 mars, elle aurait fait une lessive fatigante.

Le jeudi 9 mars, jour de son entrée à Bichat, elle se réveille vers 5 heures du matin avec des nausées. Elle se lève et vomit. A ce moment, elle éprouve une légère douleur abdominale, à type de colique et émet une selle diarrhéique. Les douleurs vont en croissant et gardent l'allure de coliques paroxystiques sur un fond de douleur permanente, mal localisée dans le bas-ventre. La malade reste alitée, avale un peu de thé; elle néglige de prendre sa température.

Vers 6 heures du matin, elle est secouée par un violent *frisson*, avec claquement de dents, prolongé et unique.

Vers 9 heures, elle commence à perdre un sang noirâtre liquide, assez abondant, d'odeur légèrement fétide. Un médecin vient la voir dans l'après-midi, constate des hémorragies, note une fièvre à 38°1 et l'envoie à l'hôpital.

Au cours de cette journée, la malade n'a bu que du lait; elle a uriné trois ou quatre fois, sans noter de couleur anormale des urines.

Malgré un interrogatoire prolongé, il est impossible d'obtenir le moindre renseignement sur les manœuvres abortives probables. La recherche des antécédents ne révèle aucun symptôme particulier. Cette jeune fille est à Paris depuis trois ans, jouit d'une bonne santé; ses règles offrent des irrégularités de faible amplitude : quatre à cinq jours; les pertes blanches ont augmenté depuis un an environ : jamais de crises à allure de salpingite.

Examen à l'entrée (le 9 mars au soir) : La température est à 38°2; le pouls aux environs de 100, bien frappé. La malade accuse des douleurs hypogastriques qui paraissent légères et perd en faible quantité un sang noirâtre. L'inspection ne révèle aucune anomalie de coloration du visage ou des yeux. L'abdomen est parfaitement souple et indolore. Au toucher vaginal, on trouve un col mou entr'ouvert sur des débris placentaires, un corps utérin globuleux, un peu mou, mobile, légèrement douloureux à la pression, sans masse perceptible dans les culs-de-sac. La malade n'a pas uriné.

On prescrit un sac de glace sur l'abdomen et l'absorption de trois comprimés de rubiazol.

Le lendemain matin, 10 mars, on aperçoit à la lumière du jour un subictère très net des conjonctives et une teinte légèrement cyanique du visage. Cette coloration si spéciale que d'aucuns ont dit inoubliable évoque aussitôt une agression sanguine due au *perfringens*. Cependant le léger fébricule de la veille a disparu. Le thermomètre accuse 39°3, mais le pouls reste rapide, à 120.

La malade, qui n'avait pas uriné depuis son admission, est aussitôt sondée; on retire une faible quantité d'urines de couleur brune, épaisses et troubles. On prélève en même temps du sang pour rechercher le dernier élément clinique de la triade colorée. Le sérum sanguin est, lui aussi, légèrement brunâtre. On

pratique enfin une série d'examens dont les résultats sont connus au cours de la matinée :

Examen des urines : Pas de polynucléaires, pas de cylindres, quelques hématies et débris cellulaires, pas de germes visibles. Recherche chimique du sang : positive.

Ces urines sont en outre cultivées sur milieu aérobie et anaérobie.

Examen du sang : Urée : 0,70 par litre. Glycémie : 1 gr. 18 par litre. Il n'existe aucun laquage des globules rouges. Hémolyse légère dans le sérum.

Numération globulaire : hématies : 4.700.000; leucocytes : 76.000; polynucléaires : 93,5 %.

En présence de ces résultats, un nouvel examen gynécologique est pratiqué : l'utérus reste globuleux, lisse, mobile, peu douloureux; peut-être existe-t-il un certain empâtement sensible au toucher du cul-de-sac du Douglas. Le ventre est parfaitement souple.

Au spéculum, col entr'ouvert : pas de marbrures sur le col.

La malade paraît d'ailleurs en bon état général et n'a pas de frissons depuis la veille. Elle ne présente en particulier aucune polypnée.

Un *curettage simple* est aussitôt décidé : on le pratique très facilement, sous anesthésie à l'éther sans dilatation préalable. Il ramène des débris placentaires abondants, et conduit sur des parois utérines résistantes, de consistance ferme. Au cours du curettage, une hémoculture est pratiquée sur milieu aérobie et anaérobie : des fragments de placenta sont prélevés pour culture. Aussitôt après, injection de 60 centimètres cubes de sérum antigangreneux. Le soir, température à 37°5, bon état général; nouvelle injection de 30 centimètres cubes de sérum antigangreneux.

Le 11 mars, on apprend plusieurs résultats intéressants. L'examen des cultures de *débris placentaires* révèle la présence de bacilles *perfringens*, et l'inoculation au cobaye la confirme. La culture anaérobie des *urines* montre également la présence de *perfringens*. Les *hémocultures* sont restées (et resteront depuis lors) négatives. Une nouvelle prise de sang est faite : urée = 0 gr. 55.

Numération globulaire : hématies : 4.000.000; leucocytes : 41.000; polynucléaires : 89 %. La radiographie ne décèle aucune physométrie.

La malade garde un bon état général, la température est à 37°1, le pouls à 106. Le subictère et la cyanose légère ont diminué.

Les urines sont plus abondantes : 700 grammes; l'examen y révèle encore la présence de sang.

Deux hémocultures sont pratiquées : comme les précédentes, elles sont négatives.

On injecte 40 centimètres cubes de sérum antigangreneux.

Le 12 mars, la température est à 37°6; le pouls à 106; la tension artérielle, 5 1/2 - 9; le subictère a presque complètement disparu; l'abdomen reste souple, les métrorragies ont cessé. La quantité d'urine monte à 800 grammes. Urée sanguine : 0 gr. 50; urée urinaire : 32 gr. 5 %; chlorures : 2 gr. 35 %; un dosage du chlore sanguin donne les chiffres suivants : chlore plasmatique : 3 gr. 33 %; chlore globulaire : 1 gr. 42 %; rapport $\frac{\text{CL. P}}{\text{CL. G.}} = 0{,}42$.

Deux hémocultures sont pratiquées, en milieu aérobie et anaérobie : elles resteront négatives.

On injecte encore 40 centimètres cubes de sérum antigangreneux.

Le 13 mars, la température est à 37°2, le pouls à 88. Le subictère a disparu. Les urines sont abondantes (plus d'un litre), claires. L'examen y révèle : quelques cellules épithéliales, ni cylindres, ni hématies, nombreux cocci prenant le Gram. Cultures : entérocoque. Recherche du sang : négative; de l'hémoglobine : négative; de l'albumine : négative.

Numération globulaire : hématies : 3.400.000 (1 hématie nucléée pour 100 leucocytes); leucocytes : 13.000; polynucléaires : 67 %.

La convalescence va se faire dès lors sans incidents. Des examens sanguins

et urinaires continueront néanmoins à être pratiqués, et nous donnons ici leurs résultats.

Le 14 et le 15 mars, l'étude histologique et chimique des urines fournit les mêmes réponses que le 13. Numération globulaire : hématies : 3.100.000; leucocytes : 7.000; polynucléose : 60 %.

Le 16 mars, urée sanguine : 0 gr. 35.

Le 17 mars, numération globulaire : hématies : 3.800.000; leucocytes : 13.500; polynucléose : 75 %.

Le 20 mars, urée sanguine : 0 gr. 27; examen cyto-bactériologique des urines, quelques polynucléaires altérés, pas de cylindres, ni hématies, nombreux cocci prenant le Gram, isolés et groupés par deux, bacilles prenant le Gram; cultures : entérocoque, *cutis comunis*.

Le 24 mars : numération globulaire : hématies : 4.000.000; leucocytes : 8.000; polynucléose : 62 %.

Le 25 mars, examen cyto-bactériologique des urines : pas de polynucléaires, pas de cylindres, ni hématies, assez nombreux cocci prenant le Gram; cultures : quelques colonies de staphylocoques.

La malade quitte le service, en parfaite santé, le 26 mars.

Chez cette malade, la couleur si spéciale de l'ictère nous fit penser, avant même tout examen ou tout interrogatoire approfondi, qu'il s'agissait d'une septicémie à *perfringens*. La vue des urines recueillies par sondage semblait confirmer cette première impression. Mais l'aspect de la feuille de température était assez déroutant. Quoique la malade ait nié toute ingestion ou injection toxique, il ne semblait pas possible d'éliminer avec certitude une hémolyse d'origine chimique. La numération globulaire montrant une leucocytose considérable fut le premier argument de valeur plaidant en faveur d'une infection.

Du fait même de cette notion nouvelle, le problème thérapeutique d'urgence se trouvait posé avec une acuité particulière. L'apyrexie, l'absence au toucher de toute lésion de la paroi utérine, aussi bien que de toute réaction pelvienne, nous incita à limiter l'acte chirurgical immédiat à un simple curettage. Nous nous tenions prêts si, dans l'après-midi ou la soirée, les signes locaux ou généraux se modifiaient, à envisager une thérapeutique plus radicale. Les événements vinrent confirmer le bien fondé de notre première décision.

Sans le curettage, sans les injections massives de sérum antigangreneux, la malade eût-elle guéri ? On ne peut cependant s'empêcher de penser que l'ablation d'un placenta contenant en abondance le *perfringens* a sans doute empêché de nouvelles décharges microbiennes dans le sang. Il y a là, à notre avis, un assez fort argument contre ceux qui, en présence des accidents de rétention placentaire, se disent ennemis de tout curettage. On ne peut dire, si nous nous étions abstenus, ce qui serait arrivé; en effet, malgré le curettage précoce, la sérothérapie, le taux des globules rouges s'est abaissé chez notre malade jusqu'à près de 3.000.000. Nous voyons là un nouvel exemple de cette importance primordiale, sur laquelle l'un de nous n'a cessé d'insister, du traitement précoce des lésions mères utérines.

Lorsque, le lendemain du curettage, nous apprîmes que le placenta contenait du *perfringens*, tandis que l'hémoculture était négative, nous eûmes un instant la pensée que les anaérobies étaient restés cantonnés dans l'utérus et que les manifestations générales que nous observions étaient seulement dues aux toxines microbiennes. Bien vite le résultat des cultures

urinaires nous fit changer d'avis. Il y avait bien eu bactériémie et nous n'observions que la phase urinaire de la maladie. Les douleurs, l'examen cytologique et chimique venaient confirmer cette manière de voir : l'hémolyse sanguine était discrète. Par contre, l'hémoglobine se trouvait dans les urines en quantité très importante. Les quelques globules rouges que celles-ci contenaient étaient loin de pouvoir expliquer l'intensité des réactions chimiques.

Nous pensons que le matin du jour où la malade est entrée à l'hôpital, il y a eu pendant quelques heures passage de *perfringens* dans le sang. Le frisson a pu correspondre au début de ces phénomènes; les lésions sanguines et rénales se sont produites et ont évolué dès lors pour leur propre compte. Le lendemain, le microbe avait disparu du sang; l'ablation du placenta qui l'hébergeait a pu empêcher de nouvelles décharges microbiennes.

OUVERTURE SOUS-PHRÉNIQUE D'UN ABCÈS DU FOIE

par

L. Léger et J. Debeyre.

L'observation que nous vous présentons est celle d'un malade hospitalisé à Bichat, dans le service de notre maître, M. le professeur H. Mondor. Elle a trait à une rupture, en péritoine libre, d'un abcès du foie, éventualité assez rare pour justifier cette publication :

Le C..., manœuvre, trente et un ans, entre dans le service le 2 mars 1939 pour un syndrome douloureux aigu de l'abdomen.

L'interrogatoire apprend que le matin même le malade s'est rendu à son travail après avoir ingéré un grand verre de cidre. Arrivé au chantier où il est employé, il ressent un malaise général, cependant qu'apparaît une douleur épigastrique d'une intensité d'abord très modérée, mais progressive, jusqu'à forcer le malade à se courber en deux, le contraignant même à s'étendre. Mais on ne retrouve pas, si prolongé que soit l'interrogatoire, la notion du début brutal qui témoignerait de la perforation gastrique, à laquelle le contexte clinique inclinerait à penser.

Pas de vomissement. Le malade est allé à la selle, pour la dernière fois, trente-six heures auparavant.

L'examen nous met en présence d'un sujet de constitution robuste, nettement conscient, se plaignant, sans excès, de la région épigastrique.

L'inspection de l'abdomen montre une diminution de l'amplitude des mouvements respiratoires de la moitié supérieure de l'abdomen, sans que l'immobilité soit toutefois absolue à ce niveau.

La palpation révèle une défense musculaire généralisée, mais d'importance variable suivant le point considéré. Si l'on arrive à déprimer, en l'amadouant, la paroi des fosses iliaques et de l'hypogastre, par contre, il existe une contracture vraie et forte de tout l'étage sus-ombilical, sans qu'on puisse déterminer dans cette région une aire de contracture maxima.

Pas d'hyperesthésie cutanée, mais douleur à la palpation profonde et à la décompression de la moitié supérieure de la paroi abdominale.

La percussion, particulièrement douloureuse dans la région épigastrique, et pratiquée sur le malade demi-assis, assigne aux limites supérieure et inférieure de la matité hépatique des niveaux assez voisins. Le foie paraît petit, mais on

ne peut pas parler de disparition de la matité par pneumopéritoine. La rate n'est pas percutable.

Le toucher rectal ne montre rien d'anormal, pas de douleur du Douglas en particulier.

D'autre part, la température est à 39°3; le pouls à 110, bien frappé. Il existe un très léger subictère conjonctival.

Les antécédents du malade ne sont guère chargés, mis à part un certain degré d'imprégnation éthylique, que le sujet accuse de tous ses maux avec une franchise et une spontanéité inhabituelles. Depuis huit ans, il s'est plaint cependant, à deux reprises, d'une sensation de gêne, d'une sorte de pesanteur siégeant au niveau de l'épigastre et des deux hypocondres, sans aucune irradiation. Il ne s'agit pas de douleur, à proprement parler, mais de manifestations supportables qui n'ont pas inquiété le malade et ne l'ont pas incité à demander un avis médical. Il ne peut en préciser la durée, déclare seulement qu'après une période d'accalmie d'une durée de plus de six mois, il a présenté à nouveau les mêmes phénomènes qui ont ensuite spontanément rétrocédé.

Durant ces trois dernières semaines, réapparition pour la troisième fois de l'endolorissement, prédominant avant les repas, ne s'accompagnant pas de vomissement et n'empêchant pas le travail.

C'est seulement après l'intervention qu'un nouvel interrogatoire, mieux orienté, a révélé un séjour en Chine, à Shangaï, de 1925 à 1927, laps de temps pendant lequel le malade a présenté à plusieurs reprises des phénomènes diarrhéiques, avec glaires et épreintes, auxquels à l'époque on n'attribua pas un caractère spécifique, et qui furent traités de façon purement symptomatique, sans émétine ni stovarsal. On note encore, à la même époque, un épisode ictérique apyrétique d'une durée de huit jours.

En l'absence de cette notion du séjour exotique, — qui ne fut connu qu'ultérieurement et qui n'aurait peut-être rien modifié à l'orientation diagnostique, nous avons pensé qu'il s'agissait d'une perforation de l'étage supérieure de l'abdomen, sans doute gastrique ou duodénale, en raison de la persistance de la contracture, après sédation relative de la douleur, perforation sans doute couverte.

Cependant restaient des surprises, avec cette hypothèse, l'absence de brusquerie du début, l'hyperthermie importante, plus encore l'absence de pneumopéritoine sur la radiographie de face (sur le malade debout) et de profil (sur le malade couché), immédiatement pratiquée par M. le docteur Porcher.

La formule sanguine était la suivante :

Globules rouges	3.600.000
» blancs	12.500
Polynucléaires neutrophiles	85,5
» éosinophiles	0,5
» basophiles	0
Mononucléaires grands	4,5
» moyens	8
Lymphocytes	0,5

Sous anesthésie générale, nous intervenons immédiatement (Léger, Debeyre), en présence de notre maître, M. le professeur Mondor.

Cœliotomie médiane sus-ombilicale. Le tissu cellulaire sous-péritonéal est le siège d'un œdème marqué : l'aspect est celui que donnerait une large infiltration à la novocaïne. Le péritoine est ouvert assez bas, juste au niveau de l'ombilic ; il ne s'en échappe ni liquide, ni gaz; on complète vers le haut l'incision péritonéale : la face convexe du foie se décolle alors d'une sorte de couvercle phréno-pariétal; on voit faire issue aussitôt du foie une quantité assez importante (un verre à Bordeaux environ) de pus et de débris rougeâtres épais, le tout donnant à la collection la coloration chocolat foncé. On protège immédia-

tement la grande cavité par des mèches tassées à la périphérie du champ, et on procède à l'aspiration du pus. On découvre alors, sur le versant antérieur de la face convexe du lobe gauche du foie, une brèche de la taille d'une pièce de 20 francs, menant à une cavité de la dimension d'une petite mandarine creusée aux dépens du parenchyme hépatique.

Il s'agit donc de la perforation d'un abcès du foie, perforation couverte par le péritoine de la face inférieure du diaphragme. Il est à noter que le péritoine a fort peu réagi; il existe une seule fausse membrane au niveau de la face gauche du ligament falciforme.

Mise en place d'un gros drain dans la cavité de l'abcès; on l'entoure de mèches destinées à isoler de la grande cavité le foyer de suppuration. Fermeture partielle au catgut chromé et à la soie.

Administration immédiate de 2 centigrammes d'émétine et plus des toni-cardiaques et du sérum physiologique.

Examen du pus : Nombreux polynucléaires altérés, nombreuses hématies, pas de gerbes visibles. Pas d'amibes. Cultures stériles.

Formules sanguines post-opératoires :

	3 mars	7 mars	13 mars	18 mars
Globules rouges.....	3.350.000	3.500.000	4.000.000	4.600.000
» blancs	9.500	4.000	5.000	5.000
Poly neutro.....	82,5	67	68	71
» baso	0	1,5	3	0
» éosino	0	1,5	3	1,5
Mono grands	5,5	4	3	2,5
» moyens	7	11,5	17	19,5
Lymphocytes	5	14,5	6	5,5

L'examen des selles n'a mis en évidence ni amibes, ni kystes, et ce malgré réactivation par le sulfate de soude.

Le curettage de la paroi de l'abcès, pratiqué par l'origine de drainage, n'a pas permis, lui non plus, de déceler l'amibe.

Suites opératoires des plus simples : la température tombe à 37° en trois jours; le drain est alors enlevé; les mèches sont progressivement tirées et la cicatrisation est complète au quinzième jour.

Le traitement émétinien est poursuivi durant huit jours.

Cette observation nous a paru mériter devoir être présentée, car la rupture en péritoine libre des abcès du foie est rare, même dans les pays tropicaux où l'amibiase est grande pourvoyeuse d'hépatites suppurées. Lacaze et Melnotte n'ont rencontré cette complication que six fois sur une série de 252 abcès opérés.

Santanelli, qui a récemment repris l'étude de cette question, ajoute six nouveaux cas aux 13 observations colligées par Vergoz et Hermenjat-Gérin, soit un total de 20 ruptures en péritoine libre, en comptant notre malade.

La rareté de cette complication tient à ce que la collection intra-hépatique s'accompagne, au moins lorsqu'elle est proche de la superficie de l'organe, de péri-hépatite, ce qui justifie, au contraire, la fréquence de la rupture en péritoine cloisonné.

L'aspect rougeâtre-chocolat du pus, l'absence de tout germe pathogène plaidant en faveur de l'origine amibienne vers laquelle font encore pencher les antécédents de notre malade, mais l'impossibilité dans laquelle

nous nous sommes trouvés de déceler l'amibe, nous prive du seul argument susceptible d'entraîner la conviction.

La thérapeutique ne nous paraissait pas devoir prêter à la moindre discussion et c'est sans hésitation que nous avons drainé la poche hépatique et que nous l'avons isolée de la grande cavité. Nos lectures nous ont montré que certains auteurs préconisent la fermeture sans drainage après simple asséchement de l'abcès et toilette du péritoine, sous condition que l'examen microscopique extemporané du pus en ait montré l'asepsie.

Nous manquons d'expérience pour émettre un jugement sur cette modalité thérapeutique qui nous paraît cependant moins prudente que le drainage qui nous a donné pleine satisfaction.

ÉTUDE D'UNE PÉRIARTÉRITE NOUEUSE OBSERVÉE DIX ANS APRÈS L'ÉPISODE AIGU INITIAL

par

H. Mondor, R. Ducroquet et Cl. Olivier

Il est exceptionnel d'avoir l'occasion d'observer, dans un service de chirurgie, un exemple de maladie de Kussmaül. Il s'agit d'une affection rare : de plus, son évolution est classiquement considérée comme aiguë et presque toujours mortelle. Encore que l'on sache mieux, actuellement, que la périartérite noueuse peut suivre une marche chronique, notre observation nous a paru pouvoir s'ajouter utilement à quelques autres pour prouver, qu'à côté des formes aiguës à graves déterminations viscérales et à terminaison fatale, il existe aussi des aspects qui, après un épisode initial alarmant, aboutissent à un état que l'on peut, semble-t-il, qualifier de guérison :

Le 30 novembre 1938, entre à l'Hôpital Bichat une jeune fille de vingt ans, Paulette M..., envoyée par le docteur Ducroquet dans le service de l'un de nous, pour y subir une intervention chirurgicale.

Cette adolescente présente, en effet, des déformations des pieds apparues il y a dix ans, au cours d'un séjour de quatre mois, aux Enfants-Malades, nécessité par une maladie grave, caractérisée par une fièvre élevée, des douleurs musculaires et enfin des nodules sous-cutanés. Actuellement le pied droit est immobilisé en équin, le gauche en varus équin ; les oscillations sont considérablement diminuées à la partie inférieure des deux jambes. En outre, la main gauche est déformée et une phalangette manque, qui, selon les dires de la malade, s'est éliminée spontanément au cours de la maladie. Une perte de substance existe de même au nez. Tels furent les premiers éléments qui nous conduisirent à penser aux séquelles d'une artérite et à évoquer, en raison du mode de début, une périartérite noueuse.

Quelques recherches nous conduisirent à retrouver l'histoire de l'épisode aigu initial, publié par M. Cathala et Mlle Boegner, le 28 décembre 1928, à la Société médicale des Hôpitaux. Sans qu'ils aient pu obtenir de preuves anatomiques, les auteurs pensent que le syndrome clinique fut assez net pour porter le diagnostic de maladie de Kussmaül. L'enfant, après quatre mois de maladie, était rentrée chez elle, sur la demande de ses parents, qui craignaient une issue fatale dont les médecins ne pouvaient écarter l'inquiétude.

L'évolution fut heureusement fort différente de ce que l'on redoutait. Rentrée chez elle, la malade continua à présenter une température élevée pendant six mois. Trois escarres situées l'une à la face postérieure du coude droit, les deux autres au pli de l'aine gauche, guérirent en deux mois. La cicatrisation d'une incision chirurgicale faite aux Enfants-Malades, dans l'espoir de découvrir un foyer d'ostéomyélite vertébrale, fut plus longue et demanda six mois.

Des douleurs des membres apparurent encore sous forme de crises durant quelques heures, et ne s'atténuèrent qu'en 1930. A ce moment, les deux genoux et les deux coudes étaient bloqués en demi-flexion et le poignet en flexion palmaire forcée. Ne souffrant plus, la malade fit elle-même la mobilisation de ses articulations. Elle réussit à allonger ses genoux et ses coudes, mais ne put dépasser la rectitude au niveau du poignet. Cependant, *tous les huit à quinze jours apparaissaient encore quelques nodules sous-cutanés, non douloureux, sans poussées thermiques associées, siégeant principalement à la jambe gauche.*

En 1935, ne souffrant plus, n'ayant plus de température, mais ne pouvant marcher à cause de la déformation de ses pieds, elle alla voir le docteur Bidou. Pendant deux mois, elle fit, trois fois par semaine, une séance de mécanothérapie sans résultat appréciable. Le docteur Bidou lui confectionna un appareil engainant les membres inférieurs et prenant appui sur le bassin. Grâce à celui-ci, elle put marcher pendant trois mois. Mais elle recommença à souffrir des jambes; celles-ci enflèrent, des nodules sous-cutanés plus nombreux réapparurent et la fièvre s'éleva aux environs de 38°. Tous ces symptômes disparurent en un mois, mais la malade, dès lors, n'essaya plus de marcher.

En février 1938, elle alla voir le docteur Ducroquet qui l'adressa au docteur Duhem, en vue de subir une première série de 20 séances d'ondes courtes sur les jambes. Au mois d'octobre, 28 applications nouvelles furent pratiquées. La malade s'est sentie un peu améliorée, ayant moins froid aux jambes et moins de nodules sous-cutanés. Pendant tout le mois de décembre 1938, elle n'en a présenté aucun.

Actuellement, on se trouve en présence d'une jeune fille de figure assez pâle dont le développement général paraît normal.

L'attention est d'abord attirée par des déformations bilatérales du segment distal de ses membres inférieurs.

Du côté droit, l'aspect de la cuisse paraît normal à l'exception d'un fin semis brunâtre visible à la face interne. Il correspond à quelques très fins nodules sous-cutanés, séquelle atténuée et définitive de l'épisode aigu. La peau de la jambe est parsemée de placards violacés. Elle paraît avoir conservé à peu près sa souplesse et glisse sur les plans profonds. A la face dorsale du tarse et du métatarse, elle a le même aspect, mais est moins souple et très amincie. *Le pied est équin à 130°* environ sur la jambe, sans déviation latérale et sans modification de la voûte plantaire. Les mouvements actifs et passifs de flexion-extension de la tibio-tarsienne ont une étendue de 15° environ. Quelques très légers déplacements en circumduction sont possibles. *La phalange unguéale du gros orteil* présente, en outre, une situation très remarquable. Elle est disposée verticalement, l'ongle dirigé vers le haut et formant un angle droit avec la face dorsale de la première phalange. Un moindre degré d'extension dorsale de la dernière phalange des quatres autres orteils est également visible. La phalange basale de tous les orteils occupe sa situation et sa direction normale. Par contraction musculaire, la malade peut augmenter l'extension des orteils de quelques degrés et accentuer d'autant la flexion, ramenant ainsi les phalanges unguéales dans les prolongements des supérieures.

Du côté gauche, on voit au niveau de la jambe des placards violacés disparaissant par la distension. Le pied présente une teinte brunâtre avec, sur la face dorsale, quelques dilatations veineuses sous-cutanées. Dans toute cette étendue, il faut insister sur l'adhérence de cette peau sèche, écailleuse et froide, aux plans profonds. L'atrophie du mollet est plus grande de ce côté (différence de 1 centimètre au tiers inférieur et de 2 centimètres au tiers supérieur avec

le côté droit). La longueur est semblable. Le pied est en varus équin à 130° sur la jambe, et cette position est absolument fixée. Quelques légers déplacements sont possibles dans la médio-tarsienne. La position des différents segments des orteils paraît normale à l'exception de la première phalange du gros orteil qui est en légère flexion plantaire. Les orteils sont figés et, à leur niveau, aucun mouvement passif n'est possible.

EXAMEN NEUROLOGIQUE (docteur Garcin). — Les réflexes rotuliens existent, le gauche est particulièrement vif. Les deux achilléens sont abolis, ce qui est sans valeur du fait de la rétraction. Les cutanés abdominaux sont conservés. La recherche du réflexe cutané plantaire donne une réponse indifférente à gauche. A droite, on obtient une extension du gros orteil. Mais la déformation de celui-ci diminue beaucoup la valeur de ce signe. Il n'y a pas de trouble de la sensibilité superficielle ou profonde, pas plus que du sens sternognostique.

Si le membre supérieur droit paraît normal, par contre le *membre supérieur gauche* paraît profondément modifié dans son segment distal. Le bras est de longueur normale, mais présente, à sa partie moyenne, une atrophie réduisant de 2 centimètres sa circonférence. La longueur respective des deux os de *l'avant-bras* n'est pas modifiée. Dans leur ensemble, par contre, ils présentent un raccourcissement de 2 centimètres par rapport au côté droit. La circonférence est diminuée de 2 centimètres, aussi bien au tiers supérieur qu'au tiers inférieur de l'avant-bras.

Ce qui frappe surtout, se sont les modifications morphologiques du poignet, de la main et des doigts. La main, à l'état de repos, continue l'axe de l'avant-bras, avec un très léger degré de flexion. Quelques degrés d'extension par mobilisation active et passive sont réalisables. La flexion palmaire est, par contre, anormalement étendue, la main pouvant former avec l'avant-bras un angle plus petit que l'angle droit.

Si l'on regarde la main par sa face dorsale, elle paraît de longueur normale. Sa largeur se rétrécit progressivement à mesure que l'on se rapproche des doigts. Les saillies des têtes des 2e, 3e, 4e et 5e métacarpiens sont remplacées par autant de petites fossettes qui dépriment la peau.

Lorsque l'on examine la face palmaire, on est frappé par la saillie transversale que forme à la partie inférieure les têtes des métacarpiens. Le contour de l'éminence thénar est normal et tous les mouvements du pouce paraissent s'effectuer normalement.

La saillie de l'éminence hypothénar est, par contre, réduite et les mouvements du 5e doigt ne mobilisent celui-ci que de quelques degrés.

Les derniers doigts à l'état de repos se présentent avec une légère hyperextension de la première phalange de 10 à 15° par rapport à l'axe prolongeant l'avant-bras et la main. La seconde phalange est fléchie à angle droit sur la première, et la phalange unguéale à 45° sur la seconde. On remarque la disparition de la phalange unguéale de l'index.

Lorsque la malade fait effort pour étendre ses doigts, on voit la première phalange s'élever d'à peine quelques degrés. Cette élévation ne peut se faire que si la malade en même temps est autorisée à écarter les doigts, comme si cette extension était due à l'action des interosseux. L'écartement des doigts est normal. Les mouvements de flexion active des doigts se font à peu près uniquement dans la métacarpo-phalangienne, et la malade peut accentuer la flexion de 20 à 30° sur la position de repos. Au cours de la mobilisation passive, les mouvements des doigts sont à peine plus étendus. Cependant, en fléchissant le poignet à angle droit sur la main, on arrive à gagner quelques degrés.

EXAMEN NEUROLOGIQUE (docteur Garcin). — Les réflexes du membre supérieur droit sont faibles, mais ils existent indubitablement à condition de faire fermer le poing du côté opposé. A gauche, ils sont plus vifs que du côté droit. Il n'existe pas de troubles de la sensibilité superficielle ou profonde, ni du sens stéréognostique.

Au niveau de la face, si la coloration et l'aspect de la peau paraissent normaux, on remarque cependant quelques vestiges de la maladie. Le nez est effondré et présente à son extrémité une perte de substance débordant sur la région alaire. L'examen oto-rhino-laryngologique montre une large perforation de la cloison intéressant presque toute la partie cartilagineuse, qui est presque complètement détruite et explique l'affaissement des ailes du nez.

Le développement des maxillaires est normal : cependant toutes les dents supérieures ont disparu à part deux prémolaires.

Il est à remarquer que le développement morphologique général est parfaitement normal. Réglée à l'âge de quinze ans, la malade a toujours eu des règles régulières. La courbe thermique est légèrement subfébrile. Le reste de l'examen somatique est entièrement négatif.

Examen radiographique. — *Au niveau des deux pieds*, on constate une décalcification importante prédominant sur le tarse. A droite, les interlignes articulaires médiotarsiens et sous-astragaliens paraissent conservés. Le contour supérieur de l'astragale ne dessine pas une courbe régulière. Il répond par son versant postérieur au pilon tibial. A ce niveau, l'interligne articulaire est nettement conservé en avant et en arrière, mais à la partie moyenne les deux os paraissent unis par quelques travées. Lorsqu'on examine l'avant-pied, on constate que l'ostéoporose paraît prédominer sur les segments des métatarsiens et des phalanges voisines de l'interligne métatarso-phalangien et des interlignes inter-phalangiens. La première phalange du gros orteil est luxée sur la face dorsale du métatarsien. Du côté gauche, les lésions sont plus marquées. L'interligne tibio-astragalien a sensiblement disparu. D'autre part, le premier métatarsien paraît soufflé sur toute sa longueur et soudé avec le premier cunéiforme.

Le squelette de la main droite n'est pas modifié. A gauche, on voit une décalcification importante des os du carpe sans que les interlignes paraissent fusionnés, à l'exception de ceux qui entourent le grand os. Sur les métatarsiens et les phalanges, la décalcification est partout *systématisée* et frappe les deux segments épiphysaires respectant la diaphyse. Elle est spécialement marquée sur la tête des métacarpiens. Celle-ci semble réduite à une mince coque entourant une cavité centrale arrondie. La première phalange de l'index et du médius est luxée sur le dos de la tête métacarpienne. Celle de l'annulaire encore partiellement en contact avec la surface articulaire de son métatarsien. L'articulation métacarpo-phalangienne du cinquième doigt ne paraît pas modifiée. La surface articulaire de la deuxième phalange des quatre derniers doigts déborde vers la diaphyse celle de la première phalange.

Divers examens spéciaux furent demandés : l'électrocardiogramme, l'examen du fond d'œil, la recto-sigmoïdoscopie, enfin, que le docteur Rachet voulut bien pratiquer, ne décelèrent rien d'anormal.

Examen de laboratoire. — Urée sanguine : 0 gr. 29 ; Hecht, B.-W., réaction négative; calcémie, III milligrammes. Examen sanguin : G. R., 4.950.000; G. B., 9.500 ; polys, 63 % ; polynucléaires neutros, 62,5 ; éosino, 0 ; baso, 1; grands mononucléaires, 3,5; moyens mononucléaires, 20,5; lymphocytes, 12,5.

Examen électrique (docteur Mathieu). — D'une façon générale, l'élément anormal que l'on rencontre du point de vue des réactions qualitatives consiste surtout en une *diminution*, même une *disparition des contractions* par tous les modes d'excitation au niveau de certains muscles. On ne constate ni *lenteur galvanique*, ni *galvanotonus*, etc... Les muscles intéressés qui se contractent encore sont inexcitables par le nerf ou par les courants brefs.

Il n'y a donc plus de lésions en évolution, mais des séquelles répondant à certaines atrophies ou destructions.

Au niveau du *membre inférieur gauche*, il n'y a pas de réponse dans le domaine du nerf sciatique poplité gauche, sauf pour le jambier antérieur. Les

contractions peuvent être obtenues par le nerf, mais sont de très faible amplitude.

Pas de contractions nettement perceptibles pour les fléchisseurs des orteils et les muscles plantaires. Les autres muscles du mollet répondent bien. Les muscles de la cuisse répondent normalement.

Membre inférieur droit : Les muscles de la cuisse répondent normalement; il n'y a qu'une simple diminution d'amplitude des muscles innervés par les nerfs sciatiques poplités externes et internes. (Mais on est un peu gêné, au point de vue de l'exploration, par l'intervention récente.)

Les muscles du membre supérieur droit répondent normalement.

A gauche, les muscles de l'épaule et du bras répondent normalement. On a des réponses vives au niveau de tous les muscles de l'avant-bras et de la main déformée. L'amplitude des contractions paraît faiblir, surtout pour les radios.

Nous nous trouvions donc en présence d'une malade ayant présenté, dix ans auparavant, l'épisode aigu d'une maladie de Kussmaül. Seules, actuellement, les déformations des pieds la gênaient; et cette jeune fille n'admettait aucune thérapeutique qui ne fut directement dirigée contre elles.

Intervention le 24 janvier 1939 (docteur Ducroquet). — *Pied droit* : Ténotomie sous-cutanée du tendon d'Achille. Redressement et plâtre, le pied à angle droit sur la jambe.

La surveillance put être assurée grâce à un plâtre bivalve. Le soir même de l'intervention, la chaleur locale est nettement augmentée et cette amélioration s'est maintenue.

Suites normales, pas d'eschares. Cicatrisation normale, le redressement s'est maintenu.

Pied gauche (7 février 1939) : Petite incision dorsale externe destinée à permettre l'introduction d'une gouge vers l'interligne tibio-tarsien. Elle pénètre très facilement l'os qui est très friable. Un léger effort suffit pour libérer l'ankylose qui cependant est franchement osseuse.

Cette libération ne permet pas le redressement complet du fait de la rétraction du tendon d'Achille. Nous nous aidons d'une ténotomie sous-cutanée.

Une incision de 2 centimètres, à la face interne du tiers moyen de la jambe, nous permet d'atteindre la zone intermédiaire du tendon et du corps charnu. Le tissu sous-cutané est épaissi et envahi de tissus graisseux. Dans la profondeur, le muscle semble atrophié et on a peine à distinguer le tendon du corps charnu. Deux fragments sont prélevés.

Un appareil plâtré maintient le redressement (il est, comme le premier, coupé en bivalve pour surveillance). Au quinzième jour, ablation des fils, cicatrisation normale.

Actuellement, les deux pieds sont en bonne position, à angle droit sur la jambe.

L'intervention nous avait permis de faire quelques prélèvements pour examen histologique.

Examen anatomo-pathologique d'un fragment de peau et d'un fragment de muscle (Mlle Gauthier-Villars). — Peau : l'épiderme de surface est normal, ainsi que le derme et les phanères qui s'y trouvent.

C'est profondément, dans la graisse hypodermique, qu'apparaît une petite artère modifiée par les lésions suivantes : sa lumière est oblitérée par un tissu fibro-collagène dense, qui fait corps avec la paroi du vaisseau et qui se creuse de deux très petites cavités néoformées. Plus en dehors, on voit nettement une double couche élastique que le Weigert montre très épaisse, feutrée, les deux anneaux qu'elle forme étant complets et à peine séparés par une étroite bande de tissu de sclérose.

L'adventice a perdu sa texture lâche habituelle : elle est formée par une gangue fibro-scléreuse très étendue, riche en fibres élastiques éparses, *véritable*

nodule cicatriciel dont l'artériole oblitérée occupe le centre; les vasa-vasorum sont bien visibles du fait de la sclérose qui épaissit leurs parois.

Il s'agit là d'une artériolite oblitérante ancienne, avec perméation secondaire de la zone thrombosée, hyperplasie élastique intense et sclérose péri-vasculaire. On ne voit pas de lésions veineuses, ni aucune lésion inflammatoire récente.

Le fragment de tissu musculaire porte en premier lieu des altérations régressives très intenses des fibres contractiles; sur les colorations par l'hématéine-éosine-safran, on ne parvient pas à les distinguer, les préparations montrant seulement des nappes de substances hyalines ou collagènes très pauvres en noyaux. C'est seulement l'hématoxyline ferrique qui met en évidence, de place en place, des vestiges de myofibrilles, parfois groupées en petits faisceaux ayant le contour d'une fibre musculaire, alors qu'il n'en existe plus dans les fibres voisines. Les noyaux sont constamment pâles, mal limités, souvent absents dans des zones étendues. Là encore deux artérioles apparaissent nettement scléreuses, partiellement oblitérées.

Peut-on, dans l'observation que nous venons de relater, parler de véritable guérison ? Depuis l'épisode aigu initial jusqu'à quelques semaines avant son entrée à l'hôpital, Paulette M... a vu survenir de temps à autre quelques nodules sous-cutanés. Les tentatives de marche ont même provoqué, en 1935, une petite rechute. Cependant, il faut remarquer d'une part que les poussées éruptives ont été en s'espaçant, et, d'autre part, que pendant les derniers mois aucun nodule n'est apparu. Sans que l'on puisse affirmer que la sédation doive être définitive et complète, il semble que l'on puisse actuellement parler de guérison.

Quelques observations de maladie de Kussmaül, n'ayant pas entraîné la mort, ont été relevées dans la littérature par Nicaud. Leur rareté tient, peut-être en partie, à ce que, du fait du polymorphisme de leurs symptômes, bien des périartérites noueuses passeraient inaperçues et guériraient. Seules les formes les plus bruyantes et les plus graves seraient reconnues. Quoi qu'il en soit, en présence d'une maladie de Kussmaül, il y aura toujours intérêt à veiller, autant qu'il sera possible, à l'immobilisation en bonne position des articulations dont on craint l'ankylose. Il est évidemment regrettable que, tandis que la rétraction du triceps fixait peu à peu ses pieds en attitude vicieuse, notre malade n'ait vu aucun médecin.

Nous appréhendions la cure chirurgicale de ces déformations. En fait, par ténotomie du tendon d'Achille, associée à gauche à la libération des adhérences tibio-astragaliennes, la réduction a été très satisfaisante. La peau dont nous pouvions craindre la mauvaise qualité s'est parfaitement cicatrisée.

A la faveur de l'intervention chirurgicale, nous avons pu faire l'étude anatomique des lésions. Les aspects d'artériolite oblitérante ancienne nous permettent d'apporter un argument décisif au diagnostic clinique de maladie de Kussmaül porté chez notre malade en 1928. Nous ajouterons que nous n'avons pu retrouver dans la littérature aucun exemple d'examen pratiqué à une distance aussi grande du début de la maladie.

THORACOPLASTIE AVEC PNEUMOLYSE EXTRA-MUSCULO-PÉRIOSTÉE COMPLÉMENTAIRE

(Méthode dérivée de l'opération de Semb)

par

Dreyfus - Le Foyer et J. Chènebault.

Depuis quelques années, les recherches anatomiques sur les plans de clivage du poumon enveloppé de ses deux feuillets pleuraux ont été très

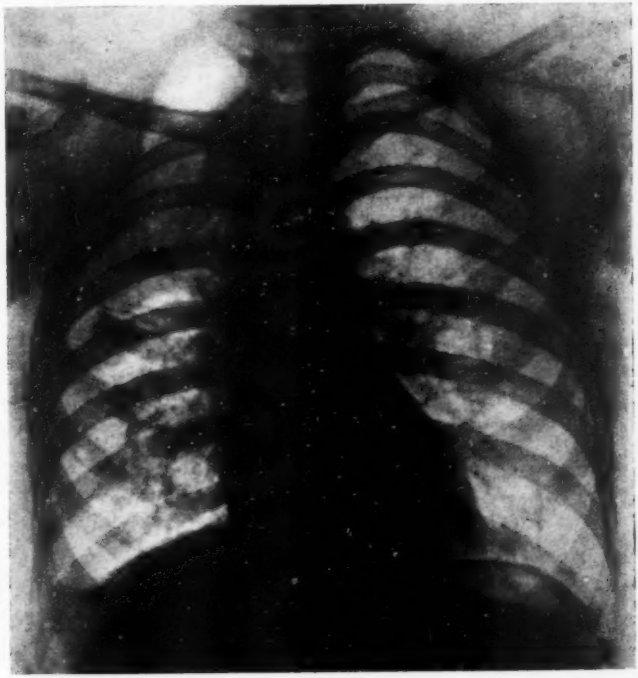

FIG. 1. — *Thoracoplastie avec pneumolyse extra-musculo-périostée complémentaire sur les trois premières côtes.*

nombreuses, du fait du développement toujours plus important des méthodes de collapsothérapie chirurgicale dans le traitement de la tuberculose pulmonaire.

Nous n'apportons ici aucune donnée nouvelle sur ces plans anatomiques. Ils ont été parfaitement bien décrits par Leblanc en 1937, Latarjet et Francillon en 1938. Nous voudrions seulement simplifier la question du seul point de vue chirurgical.

Schématiquement, l'ensemble constitué par le poumon recouvert de ses deux feuillets pleuraux libres ou symphysés est séparé de la cage thora-

FIG. 2. — *Thoracoplastie avec pneumolyse extra-musculo-périostée complémentaire sur les quatre premières côtes.*

cique par un mince tissu cellulo-graisseux qu'on a appelé fascia endothoracique.

Celui-ci présente des rapports tellement intimes avec le périoste de la face interne des côtes et le pérymysium de l'intercostal interne, qu'il en est inséparable.

Par contre, un plan de clivage peut être normalement créé entre ce fascia endothoracique et la plèvre pariétale; c'est à la faveur de ce plan de clivage que l'on peut instituer le pneumothorax extra-pleural. Comme l'ont très bien exprimé Latarjet et Francillon, ce plan de clivage est unique et l'on ne peut anatomiquement ou opératoirement créer une cavité extra-fasciale, sauf peut-être juste au-dessus de l'orifice supérieur de la pre-

mière côte fermé par un septum conjonctif qui n'est que la continuation du fascia endothoracique.

Une péripleurite importante peut rendre impossible le décollement extra-pleural; une lésion superficielle peut le rendre dangereux. *Cependant il y a intérêt à obtenir une libération homogène du sommet du poumon.* En pareil cas, nous devons considérer le poumon, les plèvres sym-

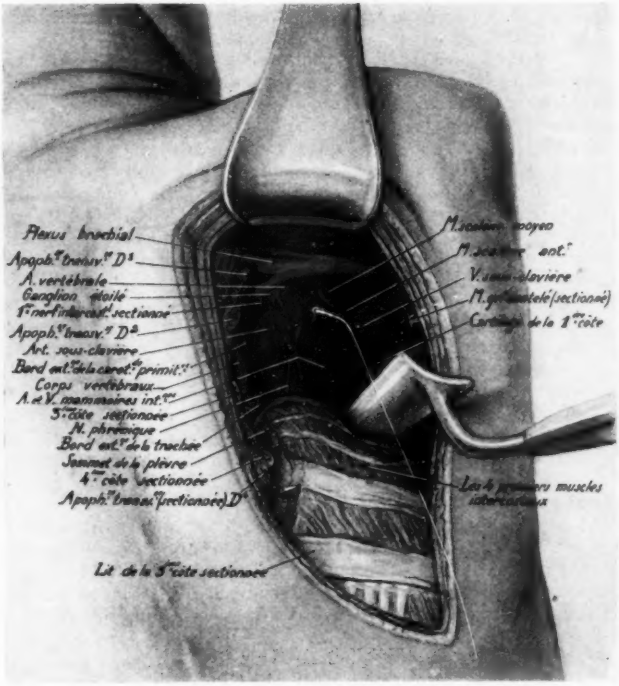

FIG. 3. — *Thoracoplastie avec pneumolyse extra-musculo-périostée à fin d'intervention.*

physées, le fascia endothoracique, le périoste et les muscles intercostaux comme constituant un ensemble qu'il faut séparer des éléments avoisinants. La pneumolyse ainsi obtenue sera donc plus une libération extra-musculo-périostée qu'une libération extra-fasciale, selon l'expression de Semb.

L'opération ne deviendra purement extra-fasciale qu'au-dessus du cercle de la première côte, et même sur le versant interne du dôme anatomique, le septum conjonctif s'amincissant à l'extrême, le chirurgien chemine dans le plan de clivage endofascial qu'il suivra jusque sur le médiastin.

Pour réaliser cette opération, nous suivons dans l'ensemble la technique de Semb introduite en France par Marc Iselin.

L'intervention que nous préconisons n'est qu'une pneumolyse complémentaire d'une thoracoplastie.

Celle-ci doit donc être réalisée d'une façon aussi parfaite que possible. Pour ce faire, nous suivons les principes généraux que nous ont enseignés depuis de longues années nos maîtres : Maurer et Rolland. Il s'agit d'une thoracoplastie sous-périostée comportant l'extirpation des arcs postérieurs de la quatrième côte (quelquefois même de la cinquième), des arcs postérieur et moyen de la troisième côte, de la totalité des deuxième et première côtes. Pour diminuer le choc opératoire, on résèque en bloc les cols et les transverses correspondantes des quatrième et troisième côtes; puis on désarticule les cols des deuxième et première côtes avec également résection des transverses correspondantes.

Le temps de pneumolyse extra-musculo-périostée ne comporte en lui-même aucune difficulté : section paravertébrale des muscles intercostaux et libération de leur paquet vasculo-nerveux; section entre double ligature des artères et veines intercostales; section du nerf intercostal de chaque espace. Ainsi se trouve ouvert l'angle dièdre vertébro-pulmonaire qui permettra de cheminer au contact des éléments du médiastin et d'arriver sur le versant interne du dôme anatomique.

Le premier nerf intercostal, branche du premier nerf dorsal, est le dernier élément nerveux qu'il faut sectionner pour commencer la libération de ce dôme. Ce premier nerf intercostal représente véritablement la « clef » de l'espace extra-fascial dans lequel on va dès lors cheminer. Il faut séparer à la pointe des ciseaux le septum conjonctif des gaines des gros vaisseaux. Ce temps opératoire comporte la section des systèmes ligamenteux qui viennent se perdre sur ce septum conjonctif. Deux éléments anatomiques restent dangereux à libérer :

— d'une part, les veines sous-clavière, mammaire interne, cervicale, profonde et vertébrale ;

— d'autre part, les branches du sympathique cervico-dorsal qu'il faut respecter si l'on veut éviter les phénomènes de choc opératoire.

Comme le fait remarquer Semb, ces tractus fibreux sectionnés, le dôme du poumon, recouvert du périoste, des muscles et des vaisseaux intercostaux, tombe comme s'il avait été décroché du sommet de la coupole scapulo-thoracique.

Nous ne voudrions pas ici trop insister sur les indications de cette opération. Cependant on conçoit que cette libération complète et homogène du dôme du poumon sur toutes ses faces est plus séduisante qu'une thoracoplastie qui laisse adhérente la partie supéro-interne de ce dôme. D'autre part, les muscles et le périoste offrent une protection indéniable aux lésions superficielles et donnent à la pneumolyse plus de sécurité.

Bien entendu, tout ceci à condition de ne pas insister outre mesure lors de la libération supéro-interne du poumon, si celle-ci paraît trop difficile ou trop dangereuse du fait de la présence d'une caverne paramédiastinale. Enfin l'étendue des résections costales en dedans permet, en cas de réexpansion et de recollement secondaire, de réaliser un collapsus au moins aussi bon que celui qui est obtenu par la meilleure des thoracoplasties.

La libération homogène obtenue par cette pneumolyse extra-musculo-périostée peut être suffisante pour permettre en un seul temps opératoire

le collapsus des lésions bien limitées du sommet. Mais il est évident que, pour une opération aussi importante, seules les lésions parfaitement bien stabilisées pourront être retenues.

DESCRIPTION D'UN EMBRYON HUMAIN DE 0 mm. 90. ÉTUDE HISTOLOGIQUE DE CET EMBRYON ET D'UN EMBRYON HUMAIN DE 1 mm. 05 PRÉCÉDEMMENT DÉCRIT

par

G. Cordier et R. Coujard.

L'étude descriptive de cet embryon est faite sur le même plan que celle d'un embryon humain de 1 mm. 05 que nous avons récemment décrit (voir *Annales d'Anatomie pathologique*, p. 239, février 1939).

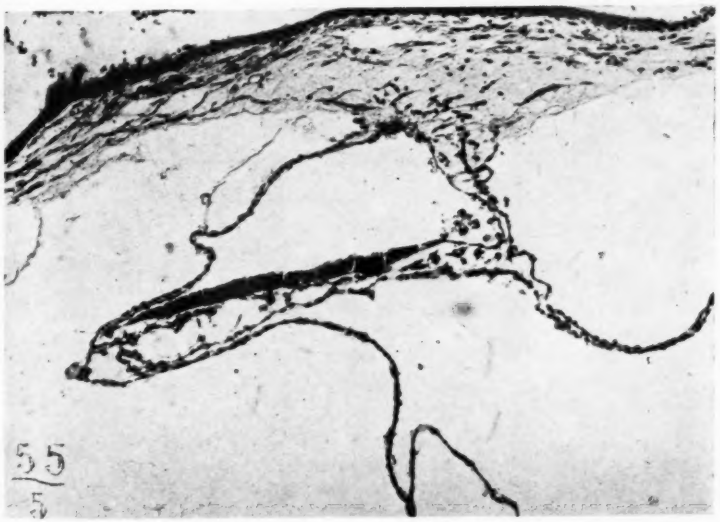

FIG. 1. — *Vue générale d'une coupe de l'embryon à un faible grossissement.*

Notre matériel. — L'œuf a été obtenu par ouverture d'une pièce opératoire de M. le professeur Couvelaire, qui a eu l'amabilité de la confier à M. le professeur Rouvière. La technique suivie est restée la même que pour l'embryon de 1 mm. 05. L'embryon a été fixé au formol et coloré à l'hématoxyline. Après inclusion à la paraffine, l'embryon a été ensuite débité en

coupes. Une première reconstruction à 100 diamètres a été faite par la méthode de Born pour l'embryon entier, et une seconde reconstruction à 250 diamètres pour le mésoderme.

Dimensions de l'embryon. — Mesuré à la projection, l'embryon a une longueur totale de 0 mm. 90. Cette dimension a été vérifiée sur la reconstruction au 1/100e au pied à coulisse. D'après les tables de Tourneux, l'âge approximatif reste donc entre vingt et un et vingt-huit jours, mais il est plus proche de vingt et un que de vingt-huit.

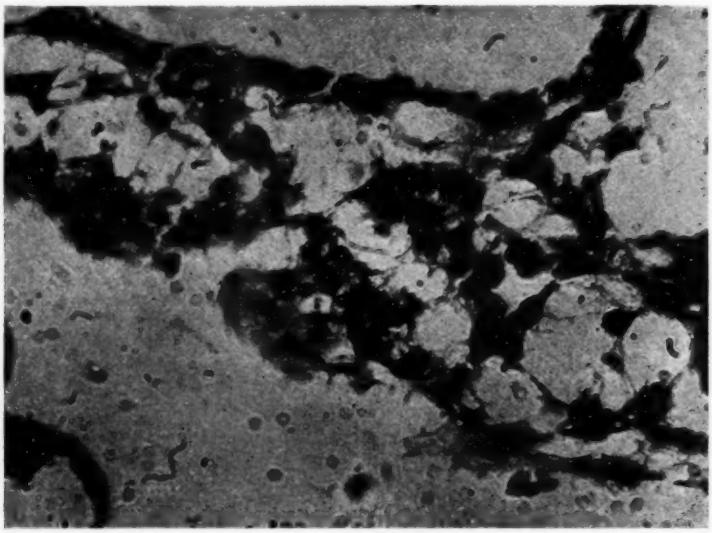

FIG. 2. — *Vue du cul-de-sac allantoïdien s'enfonçant dans le pédicule ventral.*

Les coupes ont été faites suivant le petit diamètre de l'œuf; elles intéressent l'embryon obliquement, très près de l'axe transversal.

Forme générale de l'ébauche embryonnaire (fig. 1). — Sur une vue générale des coupes au faible grossissement, l'ébauche embryonnaire rectiligne est excentrée par rapport à la cavité choriale ou exocœlome qui, comme dans toutes les descriptions d'embryon du même âge, a un diamètre considérable par rapport à celui de l'embryon.

La plaque embryonnaire est surmontée d'une cavité amniotique relativement réduite plaquée contre la couche profonde du trophoblaste.

La vésicule ombilicale, plus grande que la cavité amniotique, est fixée par un large pédicule à la face ventrale de l'embryon.

Le pédicule ventral fixe de très court l'embryon au trophoblaste; sur la coupe représentée dans la figure 2, on voit parfaitement le cul-de-sac

allantoïdien, régulièrement convexe, dessinant le sommet de sa courbe vers le centre du pédicule ventral (fig. 2).

La plaque embryonnaire, reconstruite à 250, est visible sur ses deux faces ventrale et dorsale, après section de l'amnios et de la vésicule ombilicale à leur jonction avec l'endoderme et l'ectoderme embryonnaire.

L'embryon, vu par sa face dorsale (fig. 3), a la forme d'une ellipse à grand axe cranio-caudal. Il mesure, sur la reconstruction, 23 centimètres de long sur 9 cm. 1/2 de large dans sa plus grande largeur. Aplatie dans sa partie antérieure, la face dorsale décrit une légère cyphose caudale à concavité tournée vers la vésicule ombilicale. Il n'y a pas encore de déve-

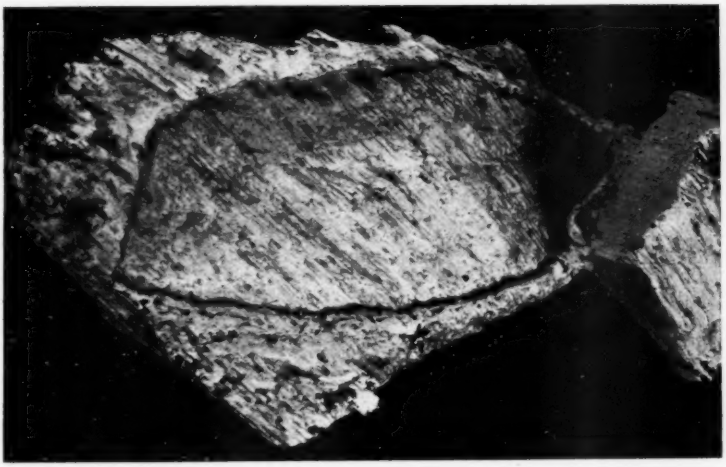

FIG. 3. — *Face dorsale de l'embryon. Reconstruction à 100 diamètres.*

loppement cérébral. La gouttière, ou mieux le sillon neural, est seulement visible sur la moitié caudale de la face dorsale. Il est para-médian : sa profondeur augmente progressivement de la région craniale à la queue de l'embryon.

La face ventrale (fig. 4) est plus étalée que la face dorsale. Elle est limitée à sa jonction avec la vésicule ombilicale par un sillon plus accusé d'un côté que de l'autre. Sa concavité tournée vers la vésicule ombilicale est creusée à la partie caudale par le cul-de-sac allantoïdien, fossette à peine dessinée, s'enfonçant dans la direction du pédicule ventral.

Feuillets blastodermiques. — Les trois feuillets : ectoderme, mésoderme, endoderme, sont visibles (fig. 5, 6 et 7).

L'ectoderme tranche sur les deux autres feuillets par son épaisseur ; il suit l'inflexion embryonnaire; légèrement creusé au centre, il dessine une courbe régulière, convexe en haut au niveau de la cyphose caudale. Sur les coupes (qui sont presque transversales), on voit, au centre, la

dénivellation creusée par le sillon neural; l'ectoderme est particulièrement épais à ce niveau, formé de plusieurs couches cellulaires.

L'ectoblaste diminue progressivement d'épaisseur lorsqu'on se rapproche des bords de la plaque embryonnaire, si bien qu'au niveau du sillon amniotique, il se réduit à un simple liséré cellulaire.

Le mésoderme est discontinu (artifices de préparation). Comme l'ectoderme, son épaisseur est plus grande sur la ligne sagittale où les cellules tassées et arrondies sont accolées à la face profonde de l'ectoderme et de l'endoderme. Sur les bords latéraux, le mésoderme s'isole nettement du feuillet blastodermique externe et se réduit, soit à une seule ligne de cel-



FIG. 4. — *Face ventrale de l'embryon. Reconstruction à 100 diamètres.*

lules arrondies, soit à des cellules isolées, égrenées dans l'espace qui sépare l'ectoderme de l'endoderme. Aux limites de l'aire embryonnaire, le mésoderme retrouve sa continuité et se subdivise nettement au delà du sillon amniotique en mésoblaste extra-embryonnaire de l'amnios et de la vésicule ombilicale. Nous n'avons, sur les coupes, retrouvé aucun épaississement qui puisse nous permettre de le considérer comme un somite.

L'endoderme est simple. Formé d'une seule couche de cellules ovoïdes, assez aplaties, il dessine une ligne mince et régulière, sous-jacente au mésoderme embryonnaire. Sur la ligne médiane, il se rapproche du feuillet moyen sans lui adhérer. Il se continue avec l'épithélium du cul-de-sac allantoïdien et de la vésicule ombilicale. *Le cul-de-sac allantoïdien* décrit une courbe très régulière, de très grand rayon, dont le sommet s'enfonce dans le pédicule ventral en restant distinct du mésoderme sous-jacent (fig. 2). L'endoderme allantoïdien est plus épais que l'endoderme intestinal.

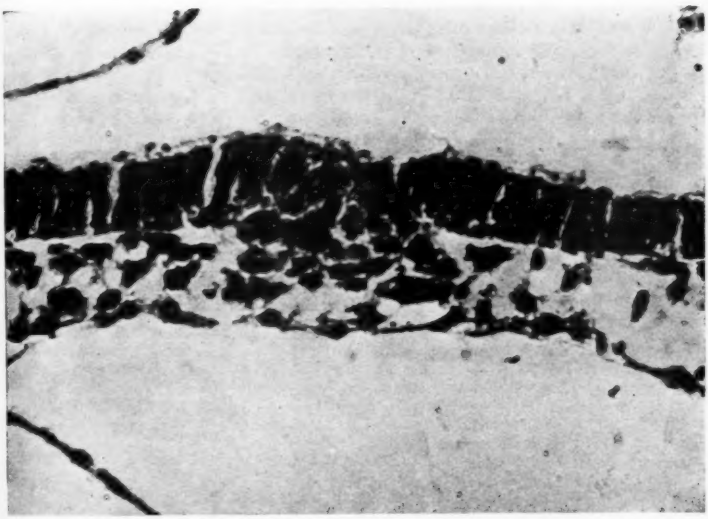

FIG. 5. — *Canal chordal et nœud de Hensen.*

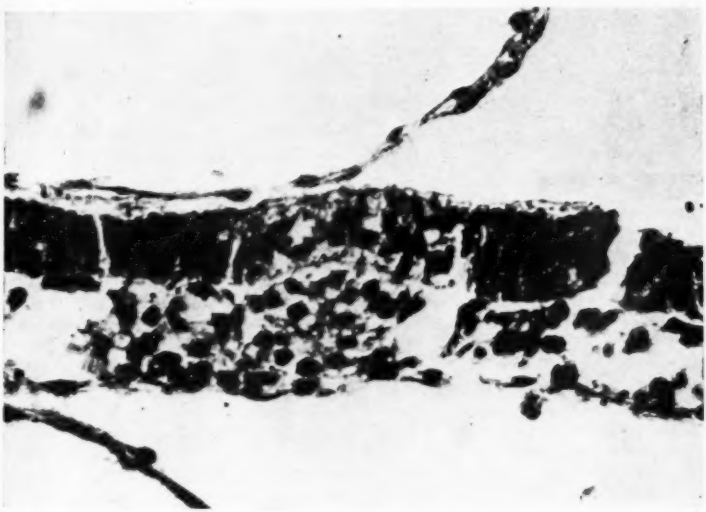

FIG. 6. — *Canal chordal.*

Comme dans l'embryon de 1 mm. 05 que nous avons précédemment décrit, le cul-de-sac allantoïdien prend naissance à la jonction de l'endoderme intestinal et du feuillet endodermique de la vésicule ombilicale.

Le canal chordal. — Dans l'interprétation des coupes qui intéressent le canal notochordal, il faut se rappeler que l'aire embryonnaire a été sectionnée dans un plan transversal. En suivant les coupes de la région caudale à la région craniale, on doit donc voir successivement la ligne primitive, l'orifice ectodermique du canal chordal, le canal lui-même, l'ori-

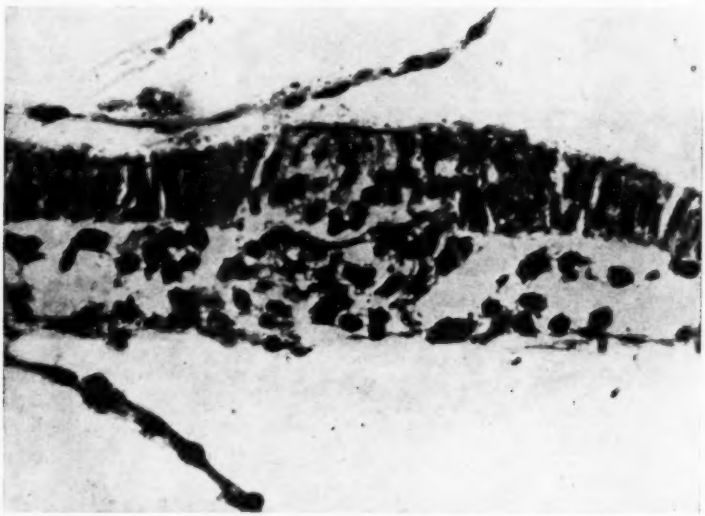

FIG. 7. — *Ouverture entodermique du canal chordal.*

fice endodermique ou même l'ouverture du canal dans la vésicule ombilicale.

Nous avons retrouvé parfaitement cette disposition.

Sur la coupe représentée dans la figure 5, on note au centre de la figure un léger sillon qui creuse l'ectoderme. Sous ce sillon, des cellules tassées en bourgeon semblent s'infiltrer en haut dans la masse ectodermique. Sur les bords latéraux de ce bourgeon, le mésoderme prend naissance. Le plancher est constitué par l'endoderme normal et distinct.

Au sein de cette masse, on distingue un fin sillon vertical autour duquel s'orientent les cellules et que l'on peut suivre jusqu'à la cavité amniotique. Cette figure représente ainsi l'orifice ectodermique postérieur ou nœud de Hensen postérieur.

A sa suite, quand on étudie les coupes suivantes, plus antérieures, le canal chordal s'est isolé de l'ectoderme sus-jacent, et sur la coupe que montre la figure 6, on retrouve sous l'ectoderme, qui présente une grande

hauteur, l'agglomération cellulaire qui laisse deviner au centre le canal chordal.

Sur les bords latéraux de cet amas cellulaire, mais à une certaine distance, le mésoderme reprend son individualité.

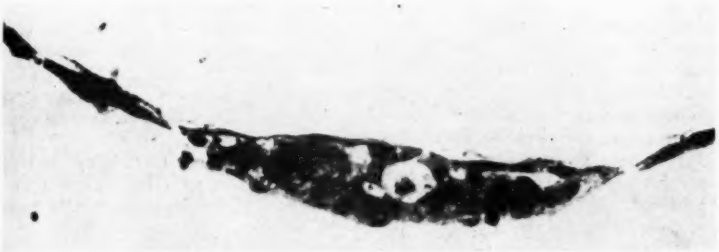

FIG. 8. — *Coupe d'une ébauche vasculaire dans la paroi de la vésicule ombilicale.*



FIG. 9. — *Vue latérale de la face gauche du mésoderme de la vésicule ombilicale.* Cette reconstruction montre que les ébauches vasculaires (en blanc) augmentent de nombre à mesure qu'on approche de l'extrémité postérieure, c'est-à-dire du pédicule ventral, et qu'elles font à peu près défaut dans la moitié antérieure de la vésicule. La partie la plus antérieure de celle-ci n'a pas été reconstruite. — La grande tache blanche répond à la région embryonnaire qui a été colorée et qui est reproduite dans la figure 3.

L'endoderme est accolé intimement à la face ventrale du canal.

La figure 7 montre bien l'ouverture ventrale du canal. L'endoderme est discontinu et le canal irrégulier dans sa forme, oblique dans sa direction, s'ouvre dans la vésicule ombilicale.

Les vaisseaux. — Sur une vue générale de l'embryon, on distingue dans toute l'étendue de la vésicule ombilicale des épaississements vasculaires formés d'îlots cellulaires, les uns arrondis, d'autres elliptiques (fig. 8).

Dans la partie antérieure (1) de la vésicule ombilicale, nous avons compté seulement une dizaine de bourgeons vasculaires isolés, non confluents.

Dans la partie postérieure, sur les deux faces droite et gauche, les vaisseaux se groupent en bandes vasculaires irrégulièrement distribuées autour du pédicule allantoïdien (fig. 9).

Sur la face droite, sous une grande traînée vasculaire irrégulière, on constate une dizaine d'îlots disséminés dont certains confluent pour réaliser une bande verticale cependant discontinue.

Sur la face gauche, on peut grouper la distribution vasculaire en trois zones formées de traînées irrégulières. Une zone supérieure s'avance vers le pédicule; à la partie tout antérieure, elle abandonne trois petits bourgeons sur le pédicule ventral.

Une zone moyenne est formée de trois amas principaux.

Une zone inférieure réalise trois bandes horizontales réunies par des anastomoses irrégulières dans leur forme et leur direction.

En arrière des deux zones moyenne et inférieure, sept petits îlots se rapprochent du pédicule, mais le plus antérieur reste à distance de l'implantation cordonale.

En somme, les vaisseaux restent extra-embryonnaires; ils se rapprochent du pédicule, s'agglomèrent, mais restent cependant à l'état d'ébauches; nous ne retrouvons pas la confluence vasculaire que nous avions notée sur l'embryon humain de 1 mm. 05, où les vaisseaux, à un stade plus avancé, se groupent et s'ordonnent au voisinage du cul-de-sac allantoïdien qu'ils suivent dans son trajet pédiculaire.

ASPECT CYTOLOGIQUE DES ÉLÉMENTS CELLULAIRES DES DEUX EMBRYONS PRÉCÉDEMMENT DÉCRITS

1° *Embryon de 1 mm. 05.* — L'ectoderme neural est déjà formé de cellules bien rangées en un épithélium cylindrique à deux rangs de noyaux à cytoplasme nettement fibrillaire, avec une zone sus-nucléaire plus claire.

L'ectoderme amniotique est formé d'éléments très aplatis, mais assez bien juxtaposés.

De même le mésoderme, qui se distingue par l'aspect vacuolaire de nombreux éléments qui font saillie du côté de la vésicule ombilicale.

Dans le chordo-mésoderme, les éléments plus irréguliers, étoilés, présentent un arrangement central vers le canal chordal.

Les ébauches vasculaires présentent toute une série de différenciations progressives, depuis la région moyenne de la vésicule ombilicale (où elles sont peu différenciées, reconnaissables plus à l'arrangement des éléments qu'à leur forme, les éléments endothéliaux y sont peu distincts) jusque vers le placenta en passant par le pédicule ventral. A ce niveau, on les

(1) Dans la description du système vasculaire de l'embryon de 1 mm. 05, nous avons employé les termes de zone ventrale et de zone dorsale. — Il s'agit surtout des zones ventrale et dorsale de la partie postérieure ou caudale, de la vésicule ombilicale.

voit déjà munies d'un endothélium nettement différencié qui forme des pointes d'accroissement parfaitement reconnaissables.

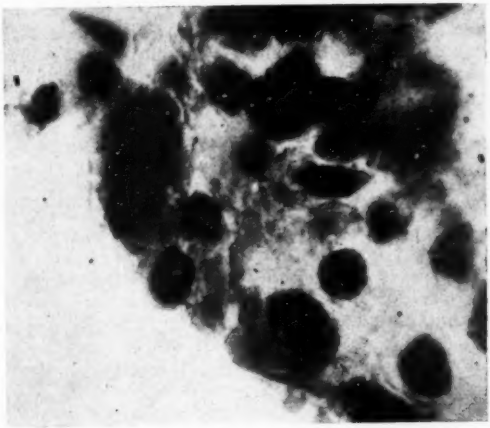

FIG. 10. — *Gonocyte dans l'entoderme, au voisinage de l'ébauche allantoïdienne.*

Nous avons recherché soigneusement les gonocytes. La fixation formolée rend peu distinct leur caractère nucléaire. On les reconnaît surtout

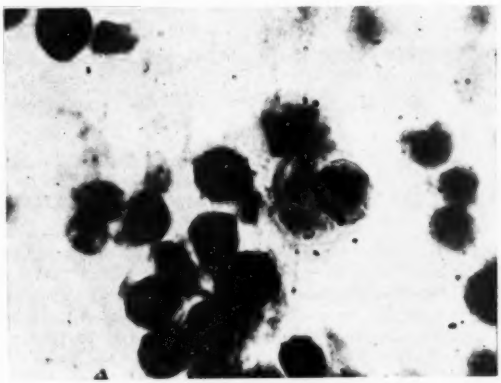

FIG. 11. — *Gonocyte dans le mésoderme périallantoïdien.*

à leur grande taille et à l'amas de granulations vitelloïdes paranucléaires. Nous en avons trouvé huit qui paraissent indiscutables; deux dans

l'ébauche entodermique de l'allantoïde, deux autres dans le mésenchyme immédiatement contigu à cette ébauche. Deux dans la paroi de la vésicule ombilicale, assez loin en arrière de l'allantoïde, près des ébauches vasculaires; deux autres dans l'entoderme ou immédiatement sous l'entoderme, dans les environs immédiats de l'origine de l'allantoïde (fig. 10); cinq ou six autres éléments, ressemblant à des gonocytes, nous ont paru avoir des caractères discutables. Notons pour mémoire qu'ils étaient situés dans les mêmes régions que les précédents.

2° *Embryon de 0 mm. 90.* — Dans l'embryon de 0 mm. 90, les éléments sont en général d'un aspect peu différent de celui observé dans l'embryon précédent.

Toutefois les éléments neurectodermiques et chordaux sont plus irréguliers et moins bien différenciés. Les ébauches vasculaires sont également moins évoluées, surtout vers la partie antérieure; elles présentent des éléments clairs vacuolaires qui paraissent dégénérescents.

Nous avons trouvé six gonocytes certains, deux au contact de l'ébauche allantoïdienne, un immédiatement en arrière, un autre sous l'endoderme très près de l'origine de l'allantoïde, deux autres dans la vésicule ombilicale à sa partie postérieure et assez loin de l'ébauche allantoïdienne (fig. 11).

Quatre autres cellules présentaient des caractères que nous avons considérés comme douteux.

En somme, l'embryon le plus grand présente un neurectoderme mieux différencié, et des ébauches vasculaires plus évoluées.

Par contre, il n'y a pas de différence appréciable dans l'évolution des gonocytes.

La bibliographie concernant les descriptions de jeunes embryons humains a été déjà donnée dans l'étude que nous avons faite d'un embryon de 1 mm. 05 (*Annales d'Anatomie pathologique et d'Anatomie normale médico-chirurgicale*, in *C. R. de la Société Anatomique*, 1939, t. 16, pp. 239-252).

LES ARTÈRES DE LA GLANDE SOUS-MAXILLAIRE

par

Michel Salmon et Paul Guidoni.

Le présent travail est basé sur la dissection et la radiographie de vingt glandes sous-maxillaires (adultes jeunes).

Tous les sujets disséqués avaient reçu une injection artérielle totale pratiquée par la carotide gauche.

La masse d'injection était celle que l'un de nous a employée pour ses recherches sur les artères.

La glande sous-maxillaire est constituée par des lobes plus ou moins volumineux, en nombre variable : 8 à 12 environ.

Cette constitution lobaire, déjà signalée par Tillaux (1), n'apparaît pas à première vue, car ces lobes sont unis les uns aux autres par une toile celluleuse qui enveloppe toute la glande. Mais il suffit d'enlever délicatement cette toile celluleuse à l'aide de fins ciseaux pour que, immédiatement, les lobes glandulaires apparaissent.

Chaque lobe possède un petit pédicule qui le rattache à une sorte d'axe formé par le canal de Wharton.

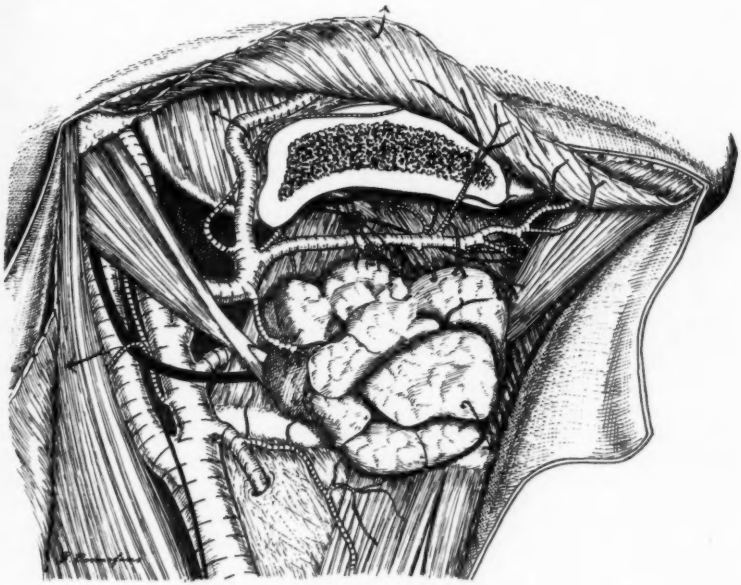

FIG. 1. — *Glande sous-maxillaire droite.*
La glande a été légèrement réclinée en bas et en avant.
Noter la situation de l'artère principale et des artères accessoires.

L'orientation, la disposition, la situation de ces lobes, présentent de très nombreuses variantes. D'une façon un peu schématique, on peut distinguer des lobes externes, postérieurs, antérieurs et internes. Un ou deux de ces lobes sont parfois complètement isolés et placés à une grande distance sur le trajet du canal de Wharton. Ils forment alors les glandes sous-maxillaires accessoires.

Cette constitution morphologique de la glande sous-maxillaire devait être rappelée, car elle règle en grande partie la répartition de ses artères.

Nous exposerons successivement les résultats de nos dissections et de nos recherches radiographiques.

(1) Cité d'après le *Traité d'Anatomie de Poirier*.

L'irrigation de la sous-maxillaire est habituellement tout entière sous la dépendance de l'*artère faciale* qui lui envoie des branches directes ou indirectes (par l'intermédiaire de la sous-mentale ou de la palatine ascendante). Ces branches se disposent suivant plusieurs types :

a) Dans un PREMIER TYPE qu'on pourrait appeler « type normal », la glande possède une artère principale et une série d'artères accessoires (fig. 1).

L'artère principale naît de l'artère faciale à la hauteur du sommet de son deuxième coude, au-dessous du rebord du maxillaire inférieur. Son calibre est d'environ 2 millimètres, sa longueur est de 1 à 3 centimètres. Sa direction est en rapport avec la situation plus ou moins postérieure de la glande et avec son point de pénétration : tantôt elle est oblique en bas et en avant, tantôt presque verticale. Elle atteint très vite la glande sous-maxillaire qu'elle aborde le plus souvent par son pôle supérieur à sa face profonde.

Cette artère principale se divise bientôt en quatre ou cinq branches qui se faufilent entre les lobes glandulaires.

Cette artère est flanquée de deux veines : l'une grosse, l'autre petite qui vont se jeter dans la veine faciale.

Les artères accessoires sont nombreuses :

La sous-mentale donne cinq à six branchioles à trajet descendant disposées comme les dents d'un peigne. Elles parcourent quelques millimètres, puis pénètrent dans la glande près de son bord supérieur. Une ou deux d'entre elles sont destinées au pôle antérieur de la glande.

Ces artérioles se mettent en rapport avec les nerfs glandulaires et avec le nerf myélo-hyoïdien.

Les nerfs glandulaires issus du ganglion sous-maxillaire présentent des rapports extrêmement variables avec le tronc de la sous-mentale, passant tantôt en dehors, tantôt en dedans; enfin, parfois, ils entourent l'artère.

Le nerf myélo-hyoïdien chemine soit en dedans, soit en dehors de la sous-mentale, il est au contact des rameaux artériels glandulaires dans son trajet superficiel.

La palatine ascendante, d'ailleurs avec assez d'inconstance, émet une branchiole qui aborde la face profonde de la sous-maxillaire après avoir croisé le tronc de la sous-mentale.

L'artère faciale elle-même donne quelques filets supplémentaires au pôle postérieur de la glande.

Sur les pièces bien injectées, nous avons disséqué un petit filet artériel issu de la *dentaire inférieure*. Cette artériole cheminait en dehors du ganglion sous-maxillaire et pénétrait dans la glande près de son bord supérieur.

Le canal de Wharton lui-même est accompagné dans son trajet par une petite artère (issue d'une artère glandulaire) qui se ramifie à sa surface et se termine dans la glande sub-linguale. Cette petite artère établit donc ainsi des connexions vasculaires entre ces deux glandes.

A côté de ce type d'irrigation qui est le plus fréquent, il existe deux autres types plus rares :

b) Dans un DEUXIÈME TYPE (5 cas), l'artère principale est dédoublée : la palatine ascendante ne donne aucune branche à la glande, la sous-mentale fournit des rameaux extrêmement nombreux, mais très fins.

c) Dans le TROISIÈME (2 cas), l'artère faciale est superficielle par rapport à la glande (fig. 2). Elle donne deux ou trois branches assez volumineuses

qui pénètrent dans la sous-maxillaire au niveau de la face externe, puis se divisent en plusieurs rameaux destinés aux différents lobes.

Les artères accessoires sont peu nombreuses.

L'artère sous-mentale émet seulement trois ou quatre rameaux qui se distribuent à la partie antérieure de la sous-maxillaire.

Signalons, en terminant cette description macroscopique, quelques *variations* curieuses :

L'artère principale naît directement de la carotide externe entre la linguale et la faciale, se dirige en avant et se divise en trois ou quatre rameaux qui s'enfoncent à l'intérieur de la glande. Elle fournit une petite

FIG. 2. — *Glande sous-maxillaire droite.*
L'artère faciale est superficielle.
Remarquer le petit rameau artériel qui accompagne le pédicule nerveux de la glande.

collatérale ascendante qui se perd dans l'épaisseur du ptérygoïdien interne (fig. 3).

Dans un cas (sujet n° 7, côté gauche), la glande sous-maxillaire ne possédait pas d'artère principale; elle était irriguée par une nuée de petites artérioles disposées sans ordre qui venaient de la faciale, de la palatine ascendante, de la sous-mentale. L'une de ces artérioles s'enfonçait dans un lobe, puis en sortait pour aller se perdre dans l'épaisseur du muscle stylo-hyoïdien.

Dans une troisième observation, l'artère principale naissait de la sous-mentale.

Dans une quatrième, elle naissait de la palatine ascendante.

Dans quatre cas, des rameaux de la sous-mentale envoyaient un filet

au muscle stylo-hyoïdien. Ces artérioles musculo-glandulaires peuvent occasionner de petites hémorragies lors de l'extirpation de la glande.

La *radiographie* permet de compléter cette description : à titre d'exemple, nous avons fait reproduire l'image de six glandes sous-maxillaires dont les lobes avaient été séparés délicatement.

Ces clichés montrent la disposition de l'artère principale qui se distribue à 3 ou 4 lobes. Les artères accessoires, en nombre variable, n'irriguent généralement qu'un seul lobe.

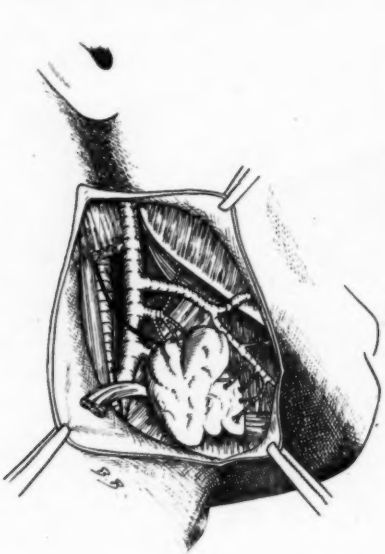

FIG. 3.

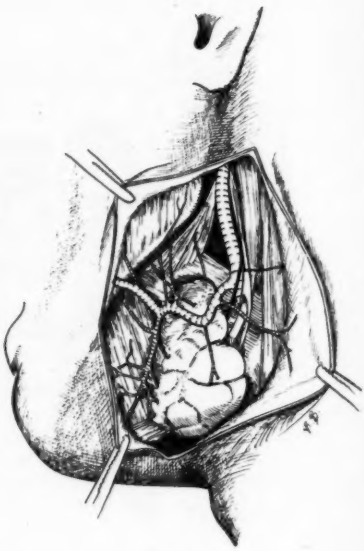

FIG. 4.

FIG. 3. — *Glande sous-maxillaire droite.* — La glande a été réclinée en bas et en avant. L'artère principale vient directement de la carotide externe.

FIG. 4. — *Glande sous-maxillaire gauche.*

A noter que certains lobes sont très éloignés de la masse glandulaire principale (fig. 5).

La figure 6 montre la petite artériole et le réseau artériel qui entourent le canal de Wharton.

En résumé, chaque lobe a une vascularisation indépendante de celle des lobes voisins. Il possède une seule artère et il apparaît appendu à un petit pédicule comme une poire minuscule à sa tige.

Cependant, plusieurs fois, nous avons pu constater, sur des préparations particulièrement réussies, un ou deux filets, plus fins qu'un cheveu, qui passaient d'un lobe à l'autre.

A l'intérieur du lobe, cette artère s'épanouit en éventail un peu à la manière des branches terminales de l'artère rénale.

Les ramifications ultimes de l'artère lobaire ne paraissent pas s'anasto-

FIG. 5. FIG. 6.

FIG. 5. — *Remarquer la distribution lobaire des artères et la situation des lobes aberrants.*

FIG. 6. — *Remarquer la petite artériole qui accompagne le canal de Wharton (glande placée à droite).*

moser; il semble donc que, *radiologiquement*, cette artère soit du type terminal, sous réserve bien entendu du contrôle histologique que nous effectuerons prochainement.

Etant donné le nombre des ramifications artérielles intra-glandulaires par rapport au petit volume de la sous-maxillaire, on peut affirmer que cette glande est richement vascularisée.

De nombreux auteurs (particulièrement Dieulafé et Mouchet, Congrès d'Anatomie, 1908) ont beaucoup discuté, à savoir s'il fallait ranger la glande sous-maxillaire parmi les organes pourvus d'un hile vasculaire.

Nos dissections et nos radiographies confirment les conclusions de Dieulafé : la glande sous-maxillaire ne possède pas un hile où pénètrent ses vaisseaux, mais au contraire une série de petits pédicules.

Il est à remarquer, également, que les artères et les nerfs de la glande sous-maxillaire ont des points de pénétration différents, comme il arrive quelquefois chez certains organes à circulation « remaniée ».

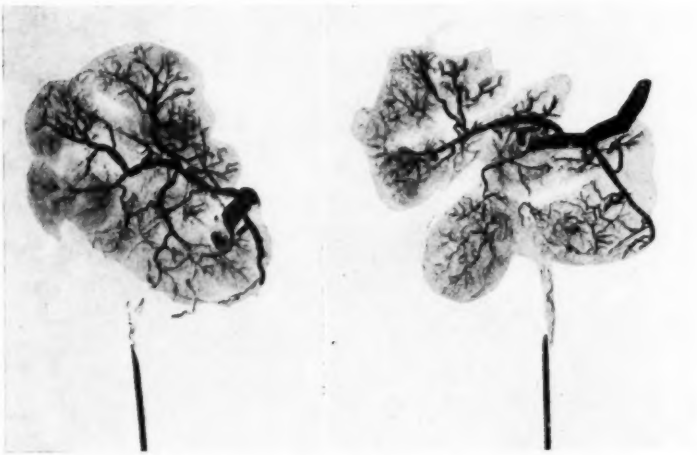

FIG. 7. — *Radiographie des artères de deux glandes sous-maxillaires.* Une aiguille a été placée dans le canal de Wharton.

Quant aux relations des artères glandulaires avec les canaux excréteurs, citons encore Dieulafé et Mouchet (Congrès d'Anatomie, 1908) : « Les « branches artérielles et les canaux excréteurs s'enchevêtrent, s'entre- « croisent et ce n'est qu'au niveau des plus fins canaux que nous voyons « les artères marcher à peu près parallèlement aux canaux excréteurs. »

Comme ces auteurs (D. et M.), nous avons injecté artères et canaux. Voici nos résultats :

La figure 7 représente deux glandes sous-maxillaires prélevées chez un homme de quarante-cinq ans et dont les lobes ont été séparés. Une aiguille a été placée dans le canal de Wharton. Chaque lobe possède un petit pédicule artériel.

La figure 8 montre les mêmes glandes que la figure 7. Les canaux excréteurs ont été injectés par un liquide un peu moins opaque aux rayons X que celui employé pour l'injection des artères.

En comparant ces deux séries de clichés, on constate que, d'une façon générale, le pôle excréteur est différent du pôle artériel (le premier est antérieur, le second est supérieur); puis, très vite, le canal de Wharton donne naissance à 8 ou 10 canaux secondaires destinés chacun à un lobe. Ces canaux contractent avec les artères des rapports différents.

Les lobes irrigués par l'artère principale sont abordés par leur artère et leur canal excréteur au même niveau : les pôles vasculaire et excréteur sont convergents.

Au contraire, les lobes irrigués par les artères accessoires sont abordés par artère et canal excréteur en des points diamétralement opposés : les pôles vasculaire et excréteur sont divergents.

FIG. 8. — *Mêmes glandes sous-maxillaires.*
Une injection opaque a été poussée dans le canal de Wharton.

A l'intérieur du lobe, les ramifications artérielles et canaliculaires sont exactement superposables : chaque lobule possède, dans la majorité des cas, son petit pédicule artério-excréteur.

CONCLUSIONS

— La glande sous-maxillaire possède un pédicule artériel principal fourni habituellement par l'artère faciale et une série de pédicules accessoires.

— Les artères glandulaires ont une distribution lobaire.

— Les artères lobaires issues de l'artère principale abordent le lobe au point de sortie du canal excréteur; les autres, au contraire, l'abordent par le pôle opposé.

TUMEUR A MYÉLOPLAXES DE LA SYNOVIALE DU GENOU

par

Giraud, Salmon et Paillas.

Les « tumeurs à myéloplaxes » possèdent un assez grand nombre de dénominations : blastomes à cellules géantes, xanthomes de la synoviale, angio-endothéliomes, tumeurs xanthomatoïdes, synovialomes, histiocytomes; chacune évoque une particularité de la structure histologique du type de la tumeur en question. La dénomination de réticulo-endothéliome serait plus générale, elle répondrait mieux que toute autre aux idées actuelles sur la structure des synoviales (Policard) et sur la pathogénie de ces néoplasies.

Leur rareté, l'histogénèse de leurs cellules géantes, leur traitement, font de ces tumeurs une question à l'ordre du jour. Des travaux d'ensemble leur ont été consacrés (Lecène et Moulonguet, Talbot, Razemon et Bizard, Sabrazès et de Grailly, Sonntag, Trang-Quand-Dé, André Pic). Il y a quelques années, Lecène et Abadie en ont présenté deux cas à la Société nationale de Chirurgie.

En 1937, A. Mouchet, Dupenat et Vincent n'avaient pu en recueillir que 34 cas dont 30 concernaient le genou.

Nous en avons observé un que nous avons traité et suivi pendant près de cinq ans, et dont voici l'observation :

OBSERVATION. — Isabelle B..., âgée de douze ans et demi, est admise dans le service de chirurgie infantile, le *10 septembre 1934*, pour augmentation de volume du genou gauche.

Le début remonte à octobre 1933. A cette époque, le genou, sans cause apparente (aucun traumatisme) a grossi progressivement. Jamais la moindre douleur ni la moindre gêne fonctionnelle.

A l'examen : genou globuleux, légère hyperthermie locale, les culs-de-sac synoviaux sont distendus par un épanchement liquide. Choc rotulien très net. Il existe un véritable flot articulaire. Mouvements actifs et passifs normaux. Aucune atrophie musculaire. Pas d'hypertrophie ganglionnaire dans l'aine.

Tous les autres appareils sont rigoureusement normaux. Température : 37°.

La radiographie du genou, face et profil, montre un interligne normal; pas d'érosion des surfaces articulaires. Bonne calcification.

Le Hecht et le B.-W. sont négatifs.

Examen du sang :

Numération globulaire :	
Globules rouges	3.800.000
Globules blancs	7.200
Formule leucocytaire :	
Polynucléaires neutrophiles	53
Lymphocytes	3
Grands mononucléaires	3
Métamyélocytes	2

Une ponction ramène 150 grammes de sang.

L'examen bactériologique ne décèle aucun germe. Gouttière plâtrée. Héliothérapie à doses progressives.

6 décembre 1934 : Nouvelle ponction du genou qui ramène 80 centimètres cubes de sang qui ne coagule pas. La cuti-réaction à la tuberculine est négative.

Juillet 1935 : Nouvelle poussée. Le genou grossit en quelques jours. Deux ponctions faites à quelques jours d'intervalle ramènent 200 centimètres cubes de sang presque pur.

Les épreuves sanguines donnent les résultats suivants :

Temps de saignement.....	3 minutes.
Signe du lacet.....	Négatif.
Temps de coagulation.....	2 minutes.
Rétractibilité du caillot.....	Normale.

Léger retard de la sédimentation.

L'intervention proposée est refusée.

Traitement radiothérapique : une séance de quinze minutes chaque semaine, pendant huit semaines.

Irradiation sur la face antérieure du genou. 125.000 volts, 2 mA.; filtre : aluminium de 6 millimètres, localisateur de 18 centimètres; distance : 30 centimètres. Aucune amélioration.

L'enfant est envoyée dans un préventorium pour une durée de dix-huit mois. Elle reste immobilisée dans une gouttière plâtrée, elle est soumise à un traitement héliothérapique intensif.

Le genou diminue de volume sans récupérer son aspect normal.

Pendant le séjour au préventorium, le genou grossit à plusieurs reprises. 5 ponctions ramènent chaque fois 100 à 200 centimètres cubes de sang.

Février 1937 : Retour à l'Hôpital de la Conception. Le genou est très gros. La ponction, comme précédemment, ramène du sang pur.

De nouvelles épreuves sanguines paraissent déceler un très léger état hémogénique qui est traité par :

Vitascorbol : 2 comprimés par jour.

Vitamine A 313 : une série de 12 injections intramusculaires.

En résumé : Hémarthrose récidivante du genou sans rapport avec l'apparition des règles, mono-articulaire, spontanée, persistant depuis près de trois ans sans que l'évolution ait été influencée par l'immobilisation, l'héliothérapie et neuf ponctions.

Six séries de radiographies ont été prises de six mois en six mois. Aucune lésion osseuse ou articulaire n'a été observée. Plusieurs examens n'ont pu déceler de germes dans le liquide synovial : pas de bacille de Koch.

La température n'a jamais dépassé 37°6 pendant ces trois ans.

Par ailleurs, l'enfant paraissait exempte de tuberculose et de syphilis. La cutiréaction a été plusieurs fois négative.

Devant la persistance de cette hémarthrose, on porte le diagnostic de tumeur de la synoviale du type angiomateux. L'intervention est acceptée.

Intervention (pratiquée le 8 avril 1937). — Anesthésie générale au balsoforme. Arthrotomie large du genou avec section transversale de la rotule.

L'articulation est pleine de sang pur sans caillots.

Le sang évacué, on aperçoit à l'intérieur de l'articulation de volumineuses masses frangées développées aux dépens de toute la synoviale. Ces masses ont une consistance élastique; elles flottent et saignent au moindre contact. Section des ligaments latéraux.

Synovectomie totale avec extirpation du ligament adipeux et des ménisques. Les ligaments croisés sont conservés.

Réfection de l'appareil extenseur du genou à l'aide de quelques points au catgut fort. Suture de la capsule.

Deux petits drains en verre sont placés à l'intérieur de l'articulation.

Suture de la peau. Immobilisation dans un grand appareil plâtré pelvi-dorso-pédieux. Les drains sont enlevés le troisième jour.

L'inoculation au cobaye a été négative. Trois ensemencements de fragments de synoviale sur milieu de Loewenstein ont été négatifs. Le plâtre est enlevé le 28 mai.

On commence la mobilisation de l'articulation et l'on fait un traitement radiothérapique :

Cinq séances hebdomadaires de douze minutes. Irradiation de la face antérieure du genou.

200.000 volts, 4 mA.; filtrage avec 1/2 millimètre de cuivre + 2 millimètres d'aluminium.

L'enfant a été revue à plusieurs reprises, la dernière fois en janvier 1939, soit vingt mois après l'intervention. Elle marche sans boiter. L'hémarthrose ne s'est jamais reproduite.

L'extension du genou est normale. La flexion atteint 45°.

Légère atrophie du quadriceps. Le genou est à sec. Aucune tuméfaction, même limitée, n'est perceptible à la palpation. La rotule est mobile; pas de mouvements de latéralité.

Examen microscopique de la pièce opératoire (docteur Jean Paillas, laboratoire du professeur Cornil). — Le fragment examiné est constitué par deux portions :

une portion synoviale et graisseuse ;

une partie plus dense, tumorale, adjacente à la première.

La *portion synoviale* est représentée par des tractus fibreux qui limitent de petites loges adipeuses.

Ces tractus renferment des vaisseaux à endothélium plat, non réactionnel; ils sont très abondants, congestifs et parfois tassés les uns contre les autres. En certains endroits, ces formations vasculaires sont véritablement télangiectasiques; on aperçoit même de petits raptus hémorragiques dans leur voisinage.

Sa couche interne de la synoviale est parfaitement conservée; elle est cependant recouverte, en de nombreux endroits, d'un dépôt fibrino-cruorique.

La *portion tumorale* est constituée par de nombreuses villosités à disposition papillaire et par une volumineuse masse, dense, qu'un pédicule assez étroit relie au conjonctif synovial sous-jacent.

Les villosités présentent un axe conjonctif très souvent télangiectasique et un épithélium à cellules hautes cylindriques bien ordonnées, sans coalescence des franges.

La masse principale est tout entière formée par les mêmes éléments tissulaires que l'on retrouve en tous ses points. Il s'agit de cellules à protoplasme parfois éosinophile, mais plus souvent amphophile, de structure très dense parfaitement homogène, à contours imprécis, bien que généralement arrondis et renfermant de nombreux noyaux. Ces cellules sont très grandes; leur diamètre va de 100 à 200 microns. Les noyaux, basophiles, sont ovalaires ou arrondis, parfois déformés par pression réciproque. Ils se disposent au centre ou à la périphérie du corps cellulaire. Leur nombre est variable : 4 à 5 dans les toutes petites cellules, 25 à 30 dans les plus volumineuses. Leur chromatine diffuse et poussiéreuse est quelquefois condensée en mottes. Ils contiennent rarement des nucléoles. Il faut noter que de volumineuses cellules sont susceptibles de renfermer deux à trois noyaux, alors que des cellules de très petites tailles en sont véritablement bourrées. Ces éléments *giganto-cellulaires* ne sont autres que les myéloplaxes de Charles Robin, que, pour des raisons pathogéniques ailleurs invoquées, L. Géry et O. Noeppel dénomment *histioplaxes* et qui nous paraissent rentrer dans le cadre des *plasmodioses réactionnelles* (L. Cornil).

Ces histioplaxes sont d'une abondance telle qu'on en rencontre jusqu'à dix et quinze par champ microscopique (grossissement : 3). Ils se disposent soit isolément, soit par nids, loin des vaisseaux ou en position paravasculaire, sans qu'il y ait, cependant, de systématisation évidente.

Entre les histioplaxes, on aperçoit des *histiocytes* d'aspect polymorphe, polyédrique ou étoilé, à protoplasme basophile, à noyaux ovalaires avec une chromatine bien visible.

A côté de ces cellules, on rencontre des *formations xanthomateuses* sous forme de cellules volumineuses, arrondies, bourrées de granulations lipoïdiques réfringentes qui gonflent la membrane cellulaire comme si elles la mettaient sous tension. Le noyau est refoulé à la périphérie et parfois écrasé contre la paroi. Certaines cellules paraissent anucléées. Isolées ou agminées, ces formations xanthomateuses se disposent plus particulièrement au voisinage des vaisseaux.

Enfin, on aperçoit également des *fibroblastes*, quelques plasmocytes des plus

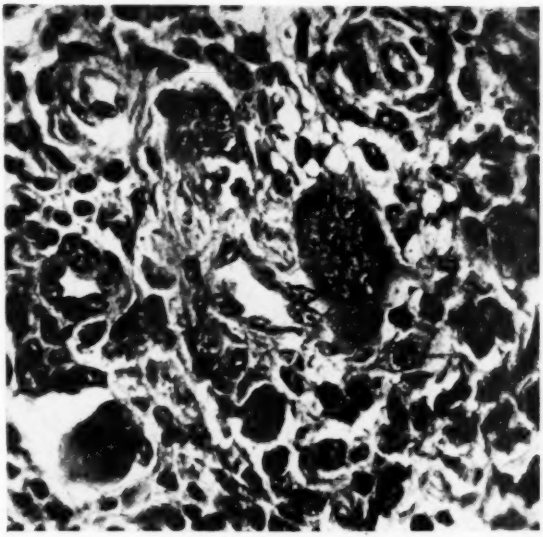

FIG. 1. — *Remarquer la richesse en histioplaxes (trois sur la microphotographie), l'endothélium réactionnel et l'hyperplasie histiocytaire.*

typiques et de rares lymphocytes. Tous ces éléments sont disposés sur un réseau fibrillaire délicat.

Du *pigment ocre* est répandu sur l'ensemble de la préparation, soit qu'il affecte la forme de poussières granuleuses, soit qu'il se collecte en flaques interstitielles. On en retrouve également à l'intérieur d'histiocytes macrophages, et même dans certaines cellules xanthomateuses. En de nombreux points, le dépôt de pigment se fait autour des vaisseaux et très près des histioplaxes. Signalons cependant que ces derniers n'en contiennent jamais.

Les *vaisseaux* existent en très grand nombre en tous les points de la préparation. Ils présentent, étagés sur plusieurs assises, un endothélium hyperplasique à noyaux turgescents qui font saillie dans la lumière. La périphérie de leur paroi se confond avec des histiocytes réticulaires. Notons l'absence de lacunes sanguines sans parois propres.

En résumé, il s'agit d'une tumeur à myéloplaxes, de caractère bénin, développée dans la synoviale de l'articulation du genou.

Cette observation prête à des considérations d'ordre anatomo-pathologique et d'ordre clinique.

Histologiquement, il s'agit d'une tumeur dite à myéloplaxes d'un pronostic essentiellement bénin.

L'hypothèse d'un rarissime sarcome à cellules géantes semblables aux myéloplaxes ne peut se défendre. Il n'y a pas d'anomalies cellulaires, pas de mitoses, pas de lacunes sanguines.

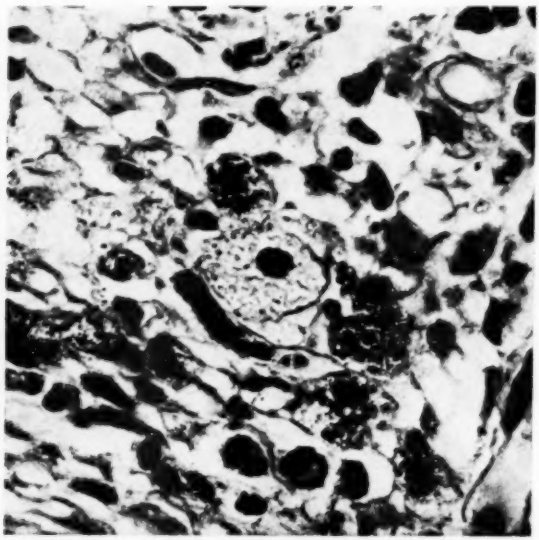

FIG. 2. — *Noter la volumineuse cellule xanthomateuse (au centre), les dépôts de pigment ocre intra et extra-cellulaires.*

S'agirait-il d'un granulome ? Si les télangiectasies sont nombreuses, la vascularisation très développée, les myéloplaxes sont très différents des formations plasmodiales rencontrées dans certains granulomes, et leur constatation suffirait à identifier la tumeur. La présence de cellules xanthomateuses et des dépôts de pigment sanguin vient encore appuyer ce diagnostic.

L'intérêt de cette étude histologique porte surtout sur les cellules géantes. Leur origine ostéo-médullaire, supposée par Charles Robin, et dont l'appellation de myéloplaxes est d'ailleurs le corollaire, ne résiste pas longtemps à l'analyse des faits. Après avoir été considérée comme une formation néoplasique au sens cancérologique du mot, elle fut assimilée par Lecène et Moulonguet à une réaction plasmodiale envers un corps étranger, celui-ci étant représenté par le dépôt de cholestérine ou de pig-

ment sanguin. Von Albertini, plus récemment, affirme la nature tumorale de ces formations : il s'agit d'éléments mésenchymateux dont le protoplasme n'a pas suivi la division du noyau, et qui caractérise une classe à part des tumeurs conjonctives.

Dans leur beau travail « sur la signification morphologique des épulis », L. Géry et O. Noeppel admettent également l'origine mésenchymateuse des myéloplaxes, et ils proposent, avec raison, à cause de leur histogénèse, de les dénommer histioplaxes.

On ne peut que souscrire à cette désignation : « L'histioplaxe, disent-ils, apparaît comme une manifestation évolutive de la partie plastique du mésenchyse commun; il correspond à une fonction de ce tissu comme le myéloplaxe (celui de la moelle osseuse), comme aussi les autres cellules géantes, celles des inflammations chroniques nodulaires, celles des granulomes de résorption. Malheureusement, nous ne savons absolument pas quelle est cette fonction, et la signification précise de l'histioplaxe nous échappe complètement.

L'examen approfondi de la tumeur qui fait l'objet de cette présentation ne permet pas de conclure. Certes, le rôle phagocytaire de l'histioplaxe ne paraît pas, dans ce cas particulier, devoir être retenu. Les histioplaxes ne renferment en effet ni corps étrangers, ni enclaves lipoïdiques, ni pigment sanguin.

Au contraire, les dépôts pigmentaires étaient plus abondants dans les régions riches en cellules xanthomateuses que dans les zones fournies en histioplaxes. Le problème demeure donc entier : on ne connaît pas la cause qui sollicite la cellule mésenchymateuse vers la multiplication nucléaire dans un même plasmode. Cependant, la richesse du tissu en plasmocytes et en lymphocytes dont on sait la valeur comme témoin d'une inflammation subaiguë, peut faire penser à un processus inflammatoire exo ou endogène, à moins qu'on ne doive admettre une interaction cellulaire locale, fonction du potentiel évolutif de la tumeur.

Quoi qu'il en soit, la présence d'une hyperplasie histiocytaire, d'une réaction endothéliale, de formations xanthomateuses, d'histioplaxes, nous permet de supposer que nous sommes en présence d'une hyperplasie du système réticulo-endothélial.

Du point de vue clinique, quelques points de cette observation méritent que l'on s'y arrête :

L'âge : Notre malade avait douze ans et demi lorsque les premiers symptômes sont apparus; or, les tumeurs de la synoviale du genou chez l'enfant sont rarissimes : nous ne connaissons que le cas de la Ferla et Demelas (enfant de quatorze ans).

Les signes cliniques : Toute la symptomatologie se résumait en une hémarthrose récidivante, dont la cause n'apparaissait pas. Or, ces néoplasies n'ont pas l'habitude de se manifester par une hémarthrose, c'est plutôt le fait des angiomes ou des tumeurs malignes. Après la discussion des diagnostics les plus divers, celui d'angiome parut le plus favorable.

De toute évidence, il eût été cent fois plus préférable d'opérer plus tôt; mais la famille s'y était opposée.

Après avoir éliminé la tuberculose et la syphilis, quand une affection du genou ne fait pas sa preuve, il convient de pratiquer une arthrotomie exploratrice; chez notre malade, elle eût certainement abrégé sa maladie de plusieurs années.

Cette *arthrotomie exploratrice* doit être exécutée à bon escient : l'inci-

sion doit porter d'abord sur la tumeur (quand on en perçoit une), mais toujours il faut l'effectuer de telle façon qu'elle puisse être agrandie pour permettre l'exploration complète de la cavité synoviale.

Dans notre observation, étant donné l'incertitude de diagnostic et l'absence de tumeur perceptible, l'arthrotomie large d'emblée nous a paru la solution la plus favorable.

La voie trans-rotulienne donne un jour considérable sur tous les recoins de la synoviale; de plus, elle facilite la reconstitution de l'appareil d'extension : pour une grande part, notre malade lui doit d'avoir conservé sa mobilité du genou. Nous n'avons pas eu recours à l'*arthrographie* : elle nous aurait peu renseigné.

Même après vidange minutieuse de l'articulation, il eût été pratiquement impossible de reconnaître la nature des masses tumorales synoviales. D'ailleurs, la longue évolution de la tumeur prouvait sa nature bénigne; il est des cas complexes, difficiles, où la clinique ne pouvant rien affirmer, on doit s'adresser à l'examen anatomo-pathologique extemporané.

L'arthroscopie du genou, à laquelle Rumeau et Mayer ont consacré un long mémoire, est assez infidèle, car elle montre surtout l'état de la synoviale et les aspects qu'elle décèle sont communs à de nombreux états pathologiques. Son utilité est de permettre la biopsie.

Le traitement doit être avant tout chirurgical.

L'intervention ayant été refusée, nous avons tenté un traitement radiothérapique; cliniquement, il est resté sans effet. Les masses synoviales n'ont pas diminué de volume, mais peut-être a-t-il limité la prolifération cellulaire.

Dans les formes diffuses, la synovectomie totale est seule à conseiller. Il est nécessaire de sectionner complètement les ligaments latéraux et même les ligaments croisés si ceux-ci gênent l'exploration. Il faut pratiquer un véritable évidemment du genou, extirper ligament adipeux, ménisques, synoviale.

On procède ensuite à la réfection de tous les ligaments.

En dépit de la plus grande minutie apportée à l'intervention, il reste toujours quelques fragments de tissus pathologiques; il est donc formellement indiqué de recourir aux rayons X pour stériliser complètement le foyer; ainsi, on évitera les récidives et peut-être la transformation en sarcome des débris oubliés, comme l'a observé Coley.

BIBLIOGRAPHIE

Abadie : « Tumeur à myéloplaxes de synoviale. » (*Bull. et Mém. Soc. de Chir.*, LIV, 20 février 1928, p. 341.)

Burman et Mayer (Léo) : « Examen arthroscopique du genou. » (*Archiv. of Surgery*, n° 5, mai 1936, pp. 846-876.)

De Trang Quan : « Tumeurs à myéloplaxes de la synoviale du genou. » (*Thèse Paris*, 1935.)

Géry et Noeppel : « Signification morphologique des épulis (pour servir à l'étude des hyperplasies et des tumeurs du système réticulaire). » (*Assoc. franç. pour l'étude du cancer*, XXVII, n° 2, 1938.)

Grynfeltt : « Les myéloplaxes et leurs relations avec le système réticulo-endothélial. » (*Archiv. d'Anat. microscopique*, XXV, 1929, p. 145.)

Kling (H.-D.) et Sashin (D.) : « Hémorrhagie villons synovitis of the knee joint due to xanthoma. » (*Archiv. of. surg.*, n° 1, janv. 1935, p. 52.)

La Ferla et Demelas (G.) : « Synovialome du genou. » (*La cirurgia degli organi di movimento*, vol. 19, fasc. 3, août 1934, p. 239.)

LECÈNE et MOULONGUET : « Les tumeurs à myéloplaxes des gaines tendineuses. » (*Ann. d'Anat. pathologique médico-chirurgicale*, juillet 1924.)
MOUCHET (A.), DUPERRAT et VINCENT (J.) : « Tumeur de la synoviale du genou. » (*Ann. d'Anat. path.*, mars 1937, p. 252.)
NÉGRIÉ et CANTON : « Tumeur à myéloplaxes de la synoviale du genou. » (Rapport de Lecène). (*Bull. et Mém. de la Soc. de Chir.*, LV, 1929, p. 617.)
PIC : « Tumeur à myéloplaxes de la synoviale du genou. » (*Thèse Marseille*, 1938.)
POLICARD : *Physiologie générale des articulations à l'état normal et à l'état pathologique.* Masson, 1936.
RAZEMON et BIZARD : « Les tumeurs primitives des articulations » (Travail de la Clinique du professeur Lambret, de Lille). (*Revue de Chirurgie*, avril 1931, p. 229.)
SABRAZÈS (J.) et GRAILLY (R. DE) : « Les tumeurs à cellules géantes des synoviales articulaires. » (*Gazette hebd. des Sciences méd. de Bordeaux*, 5 mai 1935, p. 278.)
SABRAZÈS (J.) et GRAILLY (R. DE) : « Les tumeurs des articulations, des gaines tendineuses et des bourses séreuses. » (*Arch. de la Fondation Bergonié.*)
TALBOT : « Les tumeurs à myéloplaxes primitives des synoviales articulaires. » (*Revue de Chirurgie*, 1928, p. 399.)

(Travail du Laboratoire d'Anatomie pathologique [professeur Cornil] et de la Chaire de Clinique médicale infantile [professeur Giraud].)

UN CAS DE CANCER PROFESSIONNEL RARE CHEZ L'INDIGÈNE ALGÉRIEN

par

Montpellier, Méchin et Laffargue (Alger).

Nous rapportons l'observation d'un cancer de la verge et du scrotum, type « cancer des ramoneurs », survenu chez un indigène musulman circoncis manipulant depuis dix-huit ans l'anthracite. La rareté des cancers de la verge chez les circoncis est une circonstance étiologique qui permet d'accuser avec encore plus de vraisemblance la profession du malade.

OBSERVATION N° 8, 438 F. — Amrani Salah, âgé de quarante ans, entre à l'Hôpital civil de Constantine, le 6 décembre 1938, pour affection génitale ancienne.

Cet homme travaille depuis l'âge de dix-huit ans, soit depuis vingt-deux ans, comme chargeur de charbon (briquettes d'anthracite) sur les locomotives des chantiers de Sidi-Mabrouk, faubourg de Constantine. Il n'a jamais exercé d'autre profession. Il a deux enfants de six et huit ans en bonne santé. Aucune maladie antérieure grave.

A l'âge de trente ans, en 1928, il aurait eu un accident vénérien : un « bouton » légèrement prurigineux serait apparu, à la base de la verge. Ce bouton aurait persisté de six à huit mois, et le malade reçoit finalement, à l'Hôpital de Mustapha, d'Alger, 42 injections sous-cutanées et intra-veineuses qui l'auraient guéri.

Mais, un an et demi plus tard, en 1931, réapparition du même bouton, au même endroit. Cette lésion s'étend progressivement et aboutira, en sept ans, à l'aspect actuel. L'indolence a toujours été complète; le malade a continué son travail et s'est contenté de quelques soins chez des guérisseurs indigènes.

Actuellement, après une évolution d'une dizaine d'années en somme, l'ensemble des parties génitales est intéressé. La région scrotale périnéale et une partie du pubis sont envahies par une masse bourgeonnante et proliférante d'où

émerge seul un gland à peu près normal. La verge, creusée et ravinée jusqu'à sa racine, est méconnaissable. Les lésions proliférantes ont constitué une sorte de capuchon qu'il faut rabattre pour bien mettre en évidence le processus destructif.

La peau du périnée est fistulisée. Le trajet fistuleux s'ouvre par des cratères bourgeonnants qui laissent sourdre un pus fétide.

A signaler : l'absence d'adénopathie inguinale qui nous paraît un fait surprenant. L'examen somatique est par ailleurs négatif.

FIG. 1. — *Epithélioma de la verge.*

Le malade est amaigri, fatigué, mais il conserve un excellent appétit. Son poids est de 59 kilos.

Le Wassermann et la cuti-réaction au Dmelcos sont négatifs.

EXAMEN HISTOLOGIQUE *(biopsie n° 8, 438 F.; laboratoire d'Anatomie pathologique de la Faculté de Médecine).* — Epithélioma spino-cellulaire dont l'évolution kératinisante et parakératinisante très accusée aboutit à la formation de très nombreux globes cornés.

Cette observation appelle quelques réflexions :

a) Le type spino-cellulaire hyperkératinisant n'est pas pour nous sur-

prendre. Il confirme notre diagnostic d'épithélioma irritatif que nous imposaient les circonstances étiologiques. La forme histologique est celle du cancer du goudron de l'oreille du lapin.

Cependant, nous sommes frappés par l'absence d'adénopathie et la conservation de l'état général du malade, ce qui permet de penser que le stade d'évolution locale n'est pas encore franchi.

b) L'organisation sociale de la lutte anti-cancéreuse est toute entière à créer en Afrique du Nord. Certes, la négligence, conséquence du fatalisme proverbial de nos indigènes, rend la lutte difficile. En revanche, la facilité avec laquelle les plus arriérés apprennent l'usage des lois qui les protègent (telles que les lois sur les accidents du travail), nous donne peut-être un moyen d'action. En effet, notre ouvrier, en dix ans du métier de manœuvre, a dû consulter plus d'une fois le « médecin d'assurance », mais il n'a jamais pensé à lui demander secours pour une affection qu'il considère de son domaine privé et du ressort du guérisseur indigène.

LA GLANDE THYROÏDE DU LAPIN ET SES ZONES GERMINATIVES

par

Ch. Lombard, P. de Boissezon et M. Pierre.

Les caractères histologiques, reconnus actuellement, par la plupart des auteurs, comme définissant l'état d'activité ou de repos glandulaire dans la thyroïde, peuvent être assez facilement synthétisés.

Dans la glande au repos, l'abondance de la colloïde, épaisse et acidophile, la largeur des vésicules tapissées par des cellules épithéliales basses à noyau condensé, la rareté des îlots interstitiels et des cellules de Weber, évoquent assez bien le goitre colloïde des anatomo-pathologistes. Ce stade glandulaire se rencontre avec toutes ses caractéristiques chez les animaux hibernants.

Dans la glande en état d'activité, la petitesse des vésicules, l'élévation de leur épithélium constitué par des cellules turgescentes à noyau clair, la multiplication du nombre des cellules de Weber groupées en cordons et des amas de Wölfler, impriment à la thyroïde un aspect parenchymateux, voire embryonnaire.

Cette petitesse des vésicules, l'accroissement du nombre des îlots interstitiels comme aussi les caractères de leurs éléments constituants : cytoplasme globuleux, abondant, basophile, contenant des granulations; le groupement possible des cellules interstitielles en acini (sécrétion mérocrine) ou plus souvent en cordons sécrétants (sécrétion holocrine)... ont plus particulièrement retenu l'attention de Florentin.

Cet auteur, dont les travaux ont notamment porté sur le cobaye, le rat et le hérisson, précise par ailleurs les localisations de l'activité glandulaire. Elle se manifeste avant tout dans la région centrale où l'on trouve les vestiges du canal thyréoglose constituant la zone germinative. La zone moyenne de la glande, contenant des follicules ou amas de Weber, a une activité transitoire. La zone périphérique, région de repos permanent, présente, avec de larges vésicules stables, des signes d'involution.

Aron, qui, en histologie comparée, a eu surtout en vue le mouton, insiste,

lui, comme test d'activité, sur l'aspect frangé de la colloïde déterminé par la présence de lacules périphériques claires *(test d'Aron)*. Ce test est considéré comme offrant un caractère si général qu'il est actuellement utilisé dans les laboratoires de clinique pour apprécier l'activité de l'hypophyse par l'action de sa sécrétion thyréotrope.

F. Thomas, dont les recherches ont porté chez les animaux, sur les souris, les rats, les cobayes, les lapins, les chiens et les chats, montre qu'il y a toujours dans ces diverses espèces animales des cellules interstitielles élaboratrices et sécrétrices correspondant aux follicules satellites de l'homme. Chez les lapins hypertendus par énervation du sinus carotidien et section du nerf de Cyon, on observe une grande activité de la glande thyroïde avec apparition de hautes cellules cylindriques autour des vésicules et surtout, indice d'un fonctionnement particulièrement actif, fragmentation microfolliculaire.

Telle est la définition schématique générale de la thyroïde. Examinons maintenant en détail l'aspect de cette glande chez le lapin nourri communément, en basant notre observation sur les caractères histologiques les plus apparents et les plus constants. Provisoirement avons-nous laissé de côté l'étude du chondriome et de l'appareil de Golgi. De même ferons-nous connaître ultérieurement les résultats expérimentaux découlant de l'excitation systématique de la glande.

Notre travail porte sur des lapins normaux, de tous âges. Les glandes thyroïdes, fixées au liquide de Müller, au Bouin..., furent colorées par la solution de Mallory et par l'hématéine-éosine-orange.

D'une manière générale, la glande thyroïde du lapin se présente sous deux aspects, suivant qu'il s'agit d'un animal jeune ou adulte.

La thyroïde du lapin jeune répond au type parenchymateux. Les vésicules y sont rares et, quand elles existent, petites. Les cellules tapissant les vésicules, ordinairement assez hautes, ont un noyau basal dans un cytoplasme clair. La colloïde apparaît frangée et pâle. Les cellules de Weber, disposées soit en cordons, soit en amas ou rosettes, — mais n'entourant pas une véritable vésicule, — évoluent suivant le type de la fragmentation microfolliculaire de Thomas. Il y a parfois fonte holocrine de cellules isolées sans formation de vacuole colloïde, comme l'a montré Florentin chez le cobaye.

Ainsi donc cette glande manifeste des signes évidents d'activité sécrétoire.

La thyroïde du lapin adulte répond, par contre, au type vésiculeux, les vésicules étant, du reste, moyennes ou petites. Les cellules vésiculaires, généralement cubiques, à noyau basal, offrent un cytoplasme moyennement colorable ou parfois chromophobe. La colloïde, non vacuolaire, se colore intensément.

De toute évidence, le fonctionnement de cette glande si l'on en juge histologiquement, est au ralenti.

Notre étude ne corrobore pas celle de M. Krogh et H. Okkels. Pour ces auteurs, en effet, « les lapins sont des sujets d'expérience défectueux pour effectuer des recherches sur l'histologie thyroïdienne », la morphologie de leurs thyroïdes étant sujette à trop de variations. Ayant eu à leur disposition 29 animaux, Krogh et Okkels soulignent que la thyroïde du lapin répond surtout au type vésiculaire, avec, entre ces types extrêmes, des aspects intermédiaires.

Le lapin est à notre sens, pour la thyroïde, contrairement à ces affirma-

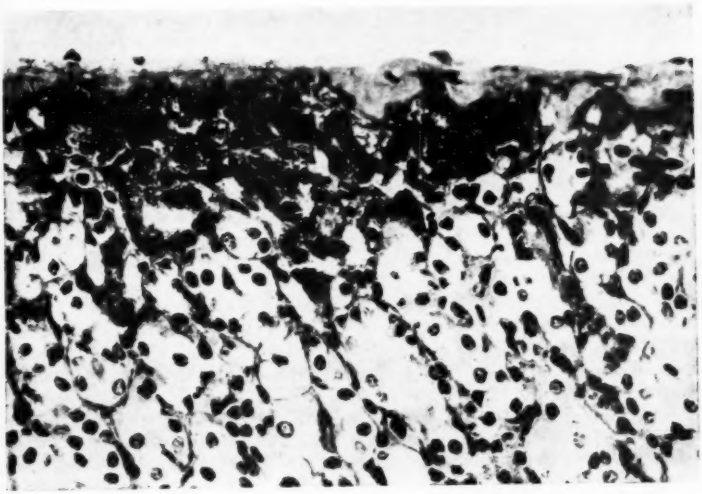

FIG. 1. — *Couche corticale de la glande thyroïde du lapin adulte riche en noyaux très chromatiques, dans un cytoplasme d'aspect syncytial. Evolution en grandes cellules chromophobes.* Hématéine éosine orange. × 400.

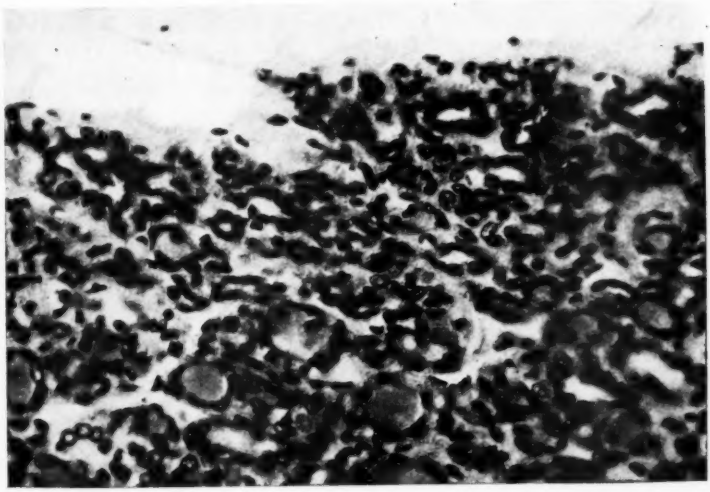

FIG. 2. — *Couche corticale de la glande thyroïde du lapin adulte, disposition des noyaux en rosette et évolution en petites vésicules contenant de la colloïde.* Hématéine éosine orange. × 400.

tions, comme pour sa parathyroïde, contrairement aux dires classiques, un matériel de choix. Mais il faut tenir compte, pour apprécier les coupes, de l'âge de l'animal. Il ne faut pas négliger, non plus, un facteur qui semble bien avoir échappé jusqu'à présent à tous les observateurs : l'existence dans la thyroïde d'une couche germinative périphérique.

Quel que soit, en effet, l'animal considéré, qu'il s'agisse d'un jeune aux glandes actives ou d'un adulte aux glandes à fonction ralentie, la thyroïde du lapin présente toujours à considérer, dans sa région corticale, une couche syncytiale périphérique discontinue, particulièrement développée aux pôles de certaines glandes, et envoyant des travées ou traînées, parfois très importantes, dans l'intérieur de la glande. Elle ne saurait être confondue avec la capsule conjonctive. L'utilisation systématique du Mallory la révèle en un rouge caractéristique.

Le protoplasme syncytial qui la constitue, dense, acidophile et fortement chromatique, contient des noyaux tantôt allongés et très basophiles, tantôt clairs et ovalaires, d'autres fois de type intermédiaire. On y rencontre encore des hématies et des globules graisseux. Ce cytoplasme contient du glycogène en abondance.

Ces éléments syncytiaux, qui tranchent par leur chromaticité sur le tissu clair des follicules, paraissent pouvoir évoluer : soit vers le type de grandes cellules chromophobes, claires, irrégulières ou arrondies, isolées ou groupées en amas ou en rosettes, formant en certains endroits une véritable couche sous-corticale; soit vers le type de cellules à cytoplasme plus coloré s'ordonnant en cordons ou en petites vésicules qui, dans le cas particulier du lapin jeune, sont le plus souvent des microfollicules sans colloïde.

Cette couche syncytiale — comme les travées qu'elle émet — paraît être une véritable zone germinative, encore qu'on n'y rencontre pas de caryokinèses. La multiplication s'y ferait plutôt par amitoses ou par divisions nodales. Des éléments néoformés semblent provenir, d'une part, des cellules chromophobes et, d'autre part, des cellules plus colorées constituant les follicules. Mais il est bien permis de se demander si la même jeune cellule en évoluant ne passerait pas tour à tour par ces deux stades. D'abord cellule chromophobe, elle se transformerait progressivement en cellule plus foncée par accumulation, des produits de sécrétion, puis elle constituerait enfin des acini, avec vésicule colloïde, dans le cas de fonctionnement lent, ou des microfollicules sans vésicules et avec fonte holocrine, dans le cas de fonctionnement actif. Quant aux cellules germinatives, nées des travées au sein du parenchyme glandulaire, elles se multiplieraient activement dans le cas de fonctionnement accusé de la thyroïde, transformant la morphologie de l'organe qu'elles feraient passer du type vésiculeux au type parenchymateux, ainsi qu'il ressort nettement des expériences de Florentin et de Max Aron.

Il est notable ainsi que, pour un même animal : le lapin, nous retrouvions, dans la région corticale, à la fois pour la thyroïde et la parathyroïde, — comme nous l'avons déjà signalé, — une zone germinative homologue. Ces zones germinatives, mêmement disposées et constituées, forment entre ces deux glandes une sorte de lien morphologique et histophysiologique.

(Travail de l'Ecole nationale vétérinaire de Toulouse.)

Le Gérant : F. AMIRAULT. IMPRIMÉ PAR F. SOULISSE-MARTIN, A NIORT (FRANCE).

256

un
de
ble
ce

ux
de
ne
ée
ar-
tre
al-

ent
tôt
tre
du

le
de
ées
ne
me
le
les

tre
yo-
ons
el-
ant
ne
es.
en
lle
nc-
lo-
na-
se
la
ser
ent

ou-
ny-
ive
ées,
to-

CE).